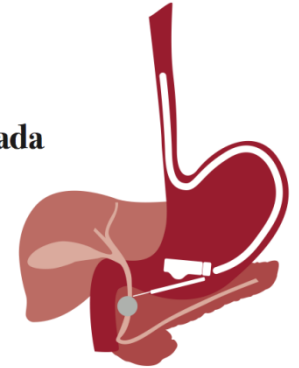


Especialización en
Ultrasonografía
Endoscópica Avanzada

Título Propio



TÉCNICA DE EXAMEN Y ECOANATOMÍA: ECOENDOSCOPIO RADIAL

C. Froilán Torres

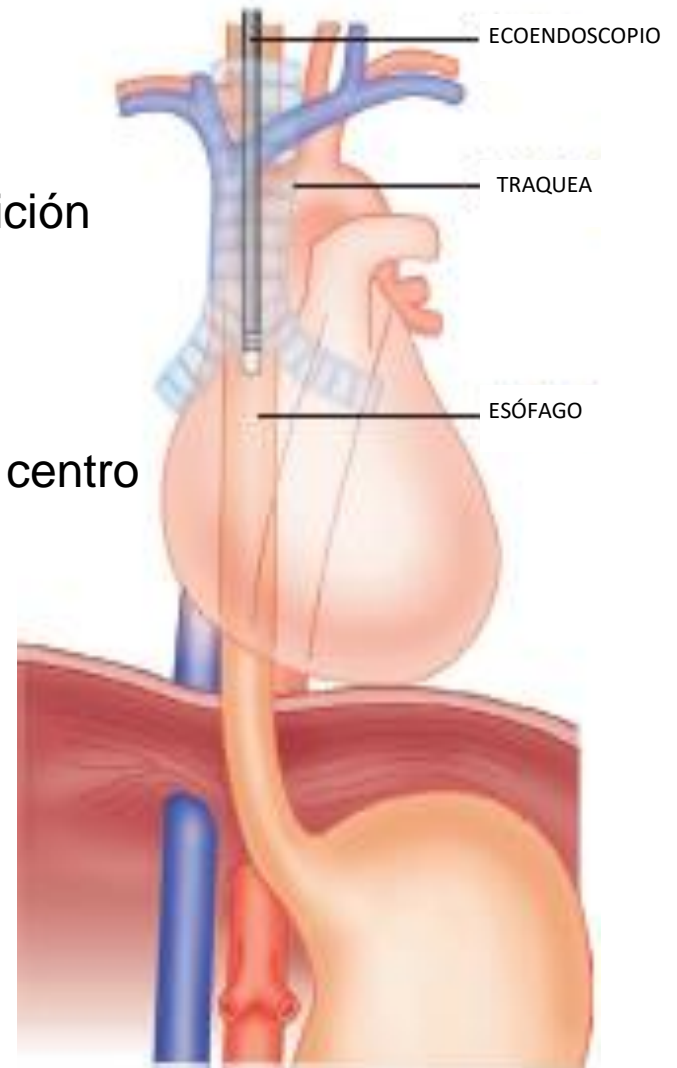


MEDIASTINO

EXPLORACION RADIAL

PASOS

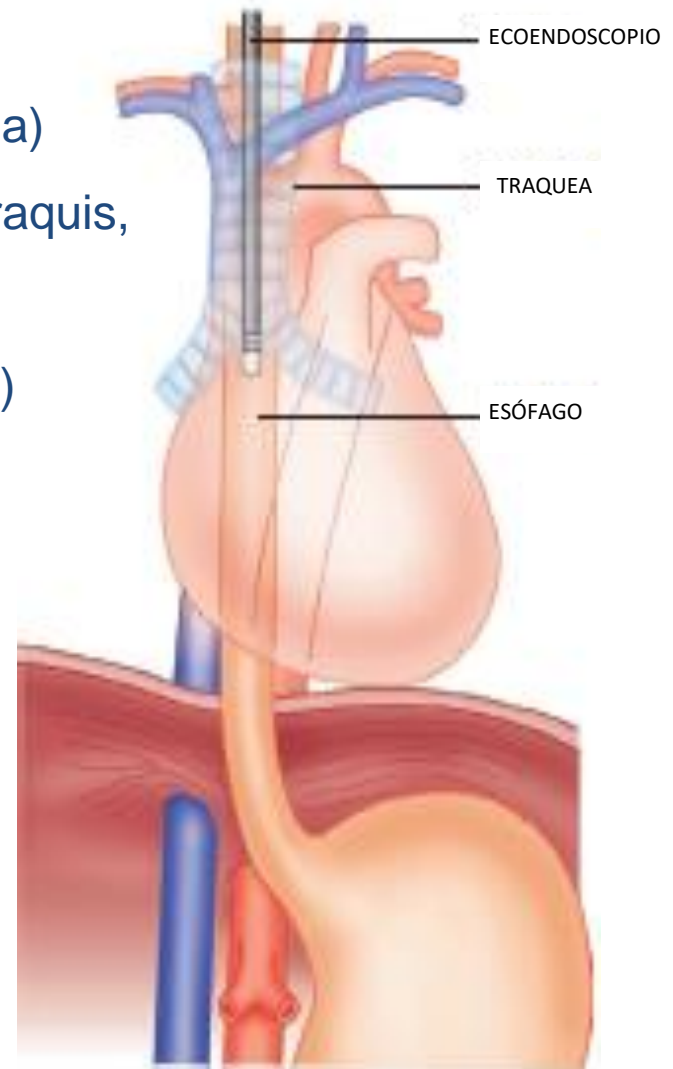
1. Avanzar el EE hasta el cardias
2. Para centrar la imagen, colocar la aorta en la posición de las 5 horarias
3. Llenar el balón con agua hasta desplazar el aire intraluminal e intentar colocar el transductor en el centro del balón
4. Iniciar la retirada del EE



EXPLORACION RADIAL

PUNTOS DE REFERENCIA

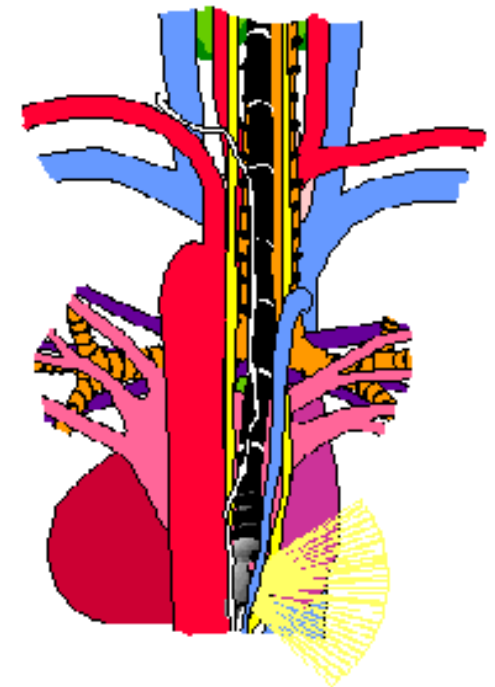
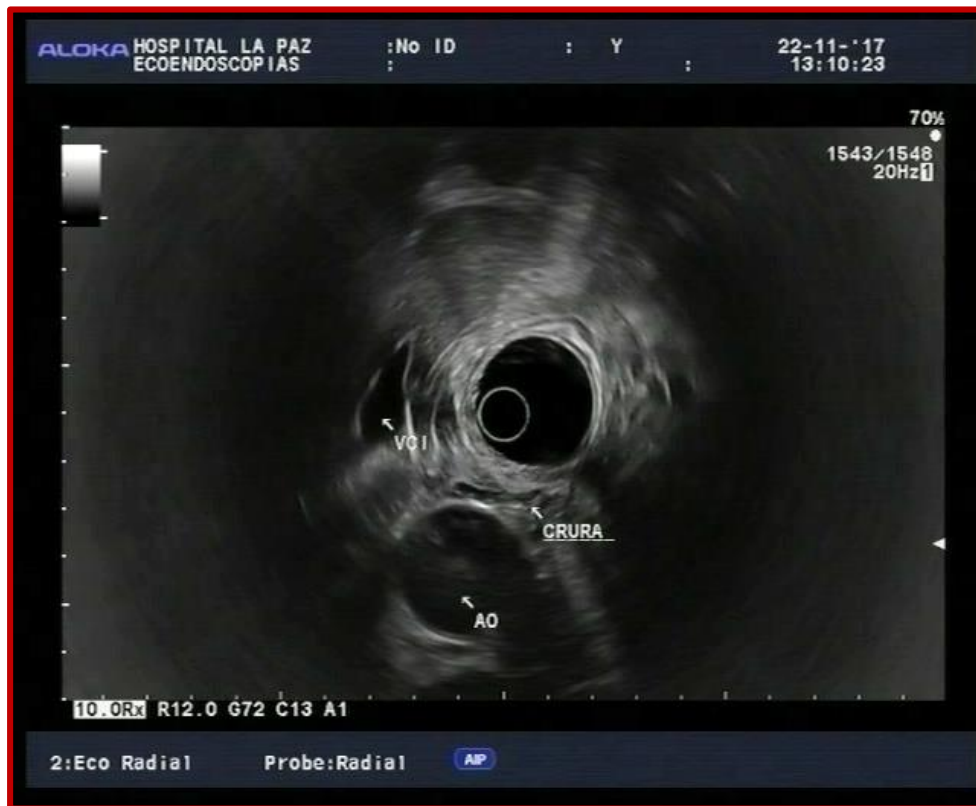- 40 cm: cardias (hígado, aorta, cava, pilar diafragma)
- 30-35 cm: aurícula izquierda (venas pulmonares, raquis, vena ácigos)
- 28 cm: Región subcarinal (bronquios dcho e izqdo)
- 26 cm: carina
- 25 cm: ventana aorto-pulmonar
- 25-19 cm: cayado aorta, cayado ácigos, conducto torácico, arteria subclavia izquierda
- 16-19 cm: tiroides, carótida, yugular
- 15 cm: cartílago cricoides



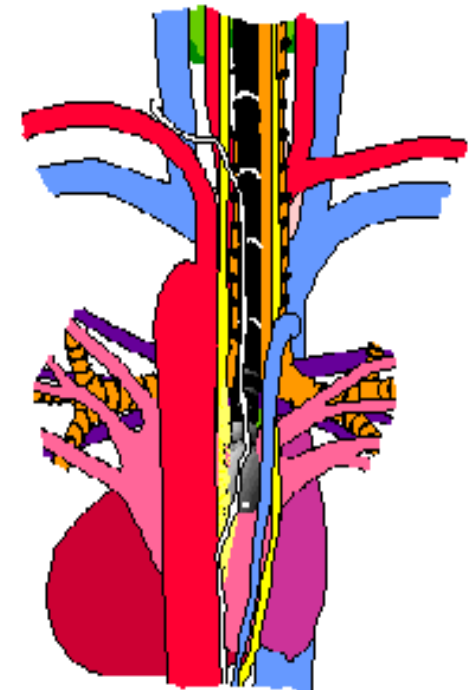
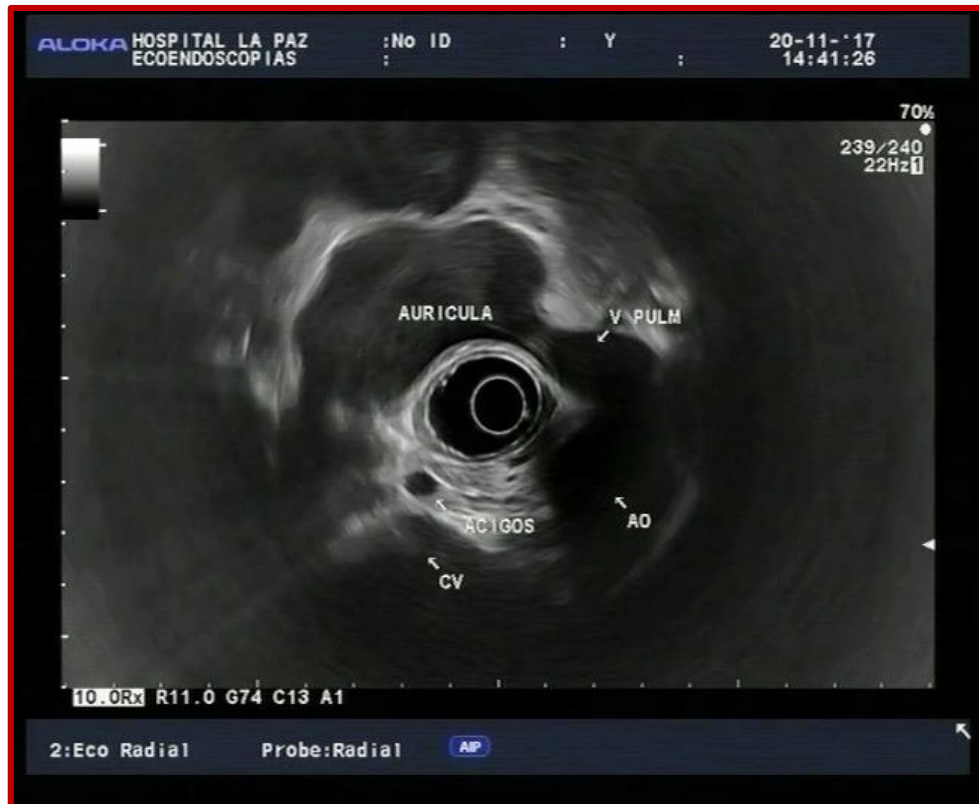EXPLORACIÓN MEDIASTINO

REGIÓN CARDIAL

40 CM



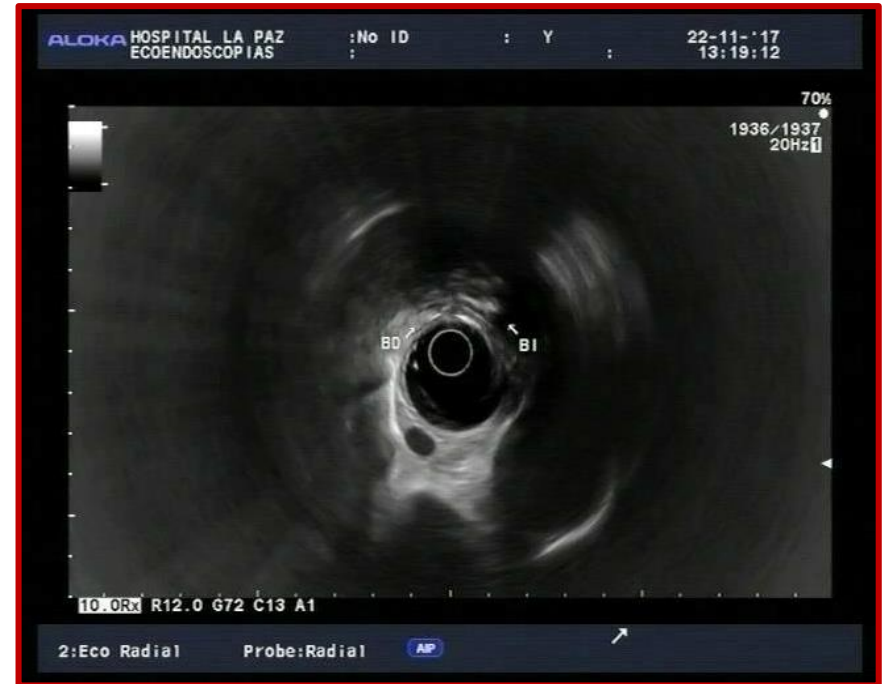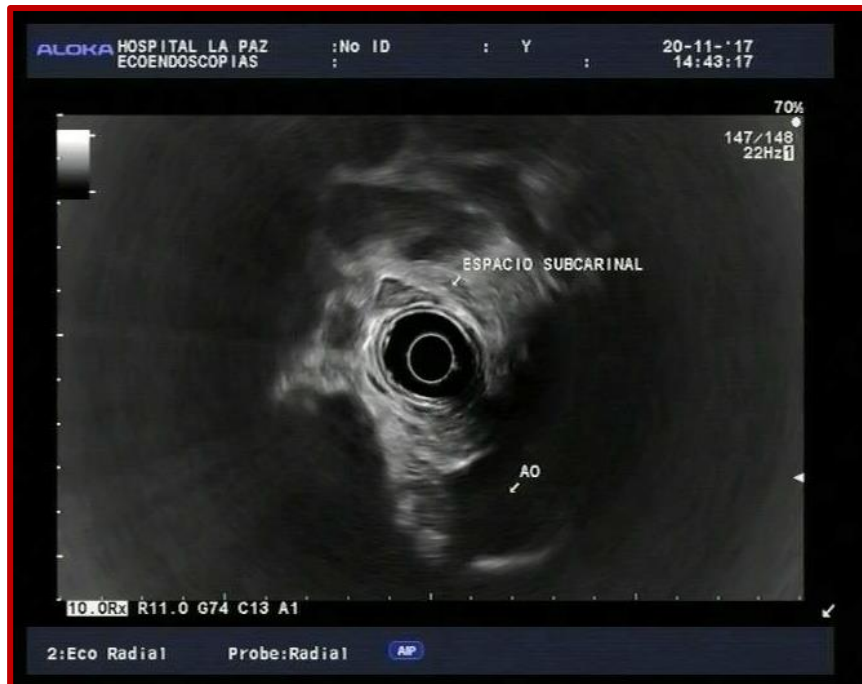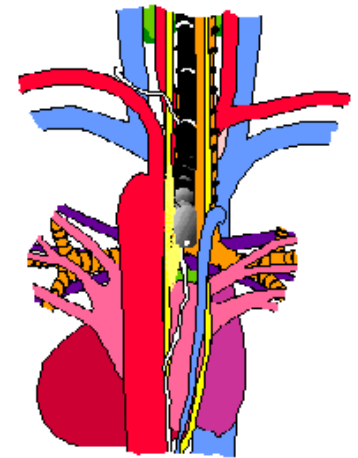
EXPLORACIÓN MEDIASTINO CORAZÓN Y GRANDES VASOS 30-35 CM



EXPLORACIÓN MEDIASTINO

REGIÓN SUBCARINAL

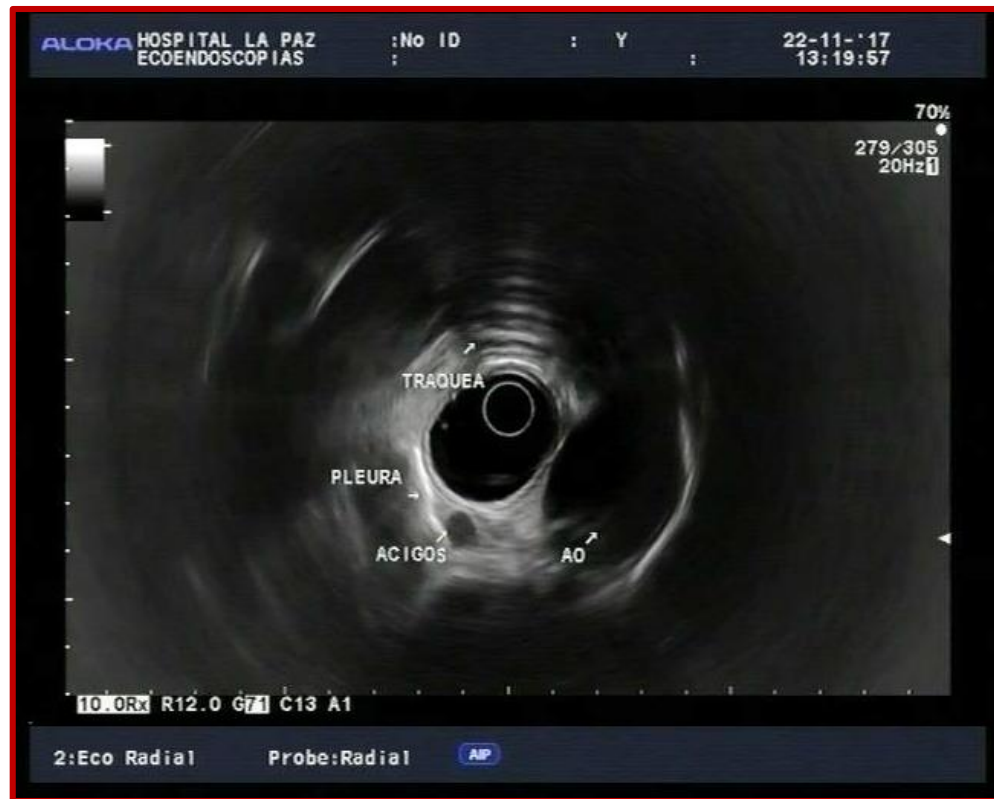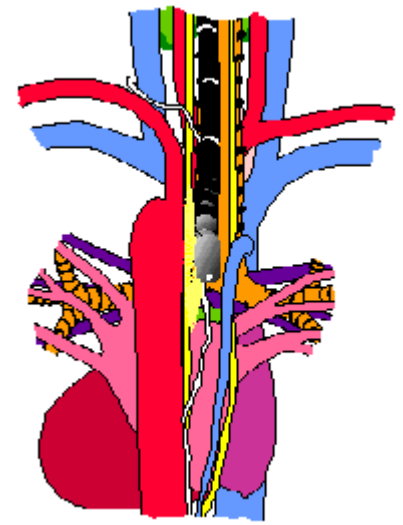
28 CM



EXPLORACIÓN MEDIASTINO

CARINA

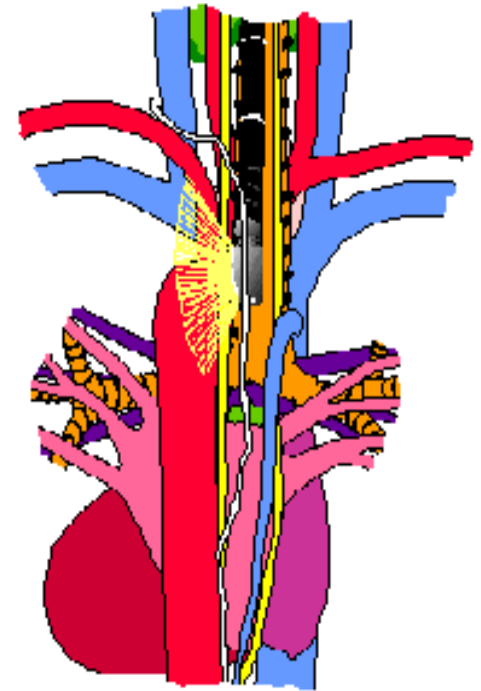
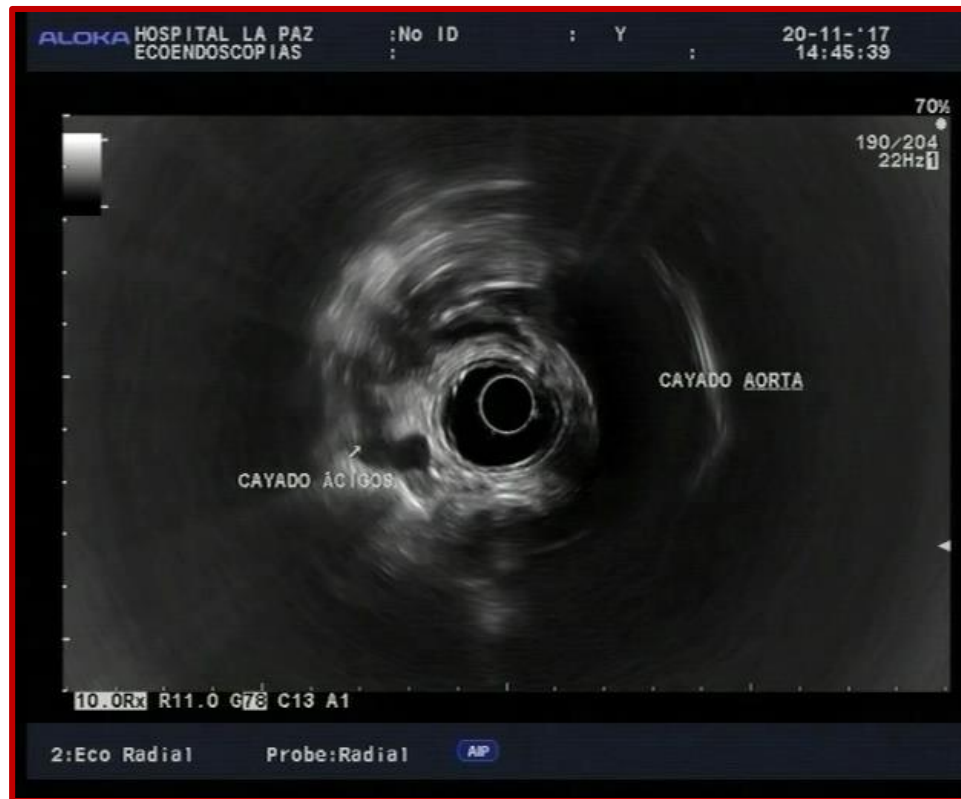26 CM



EXPLORACIÓN MEDIASTINO

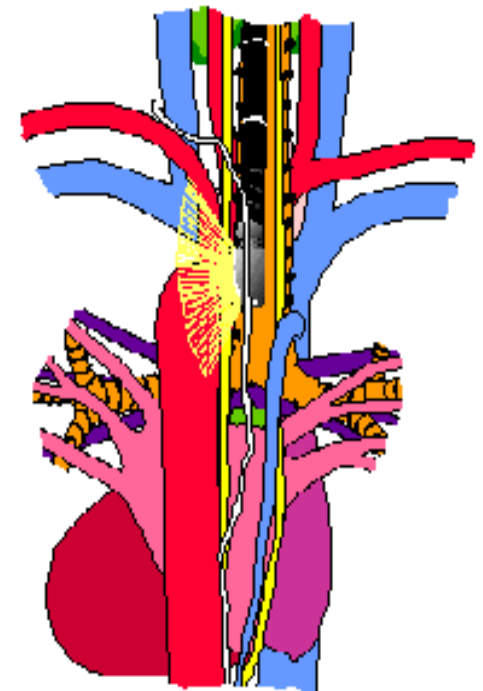
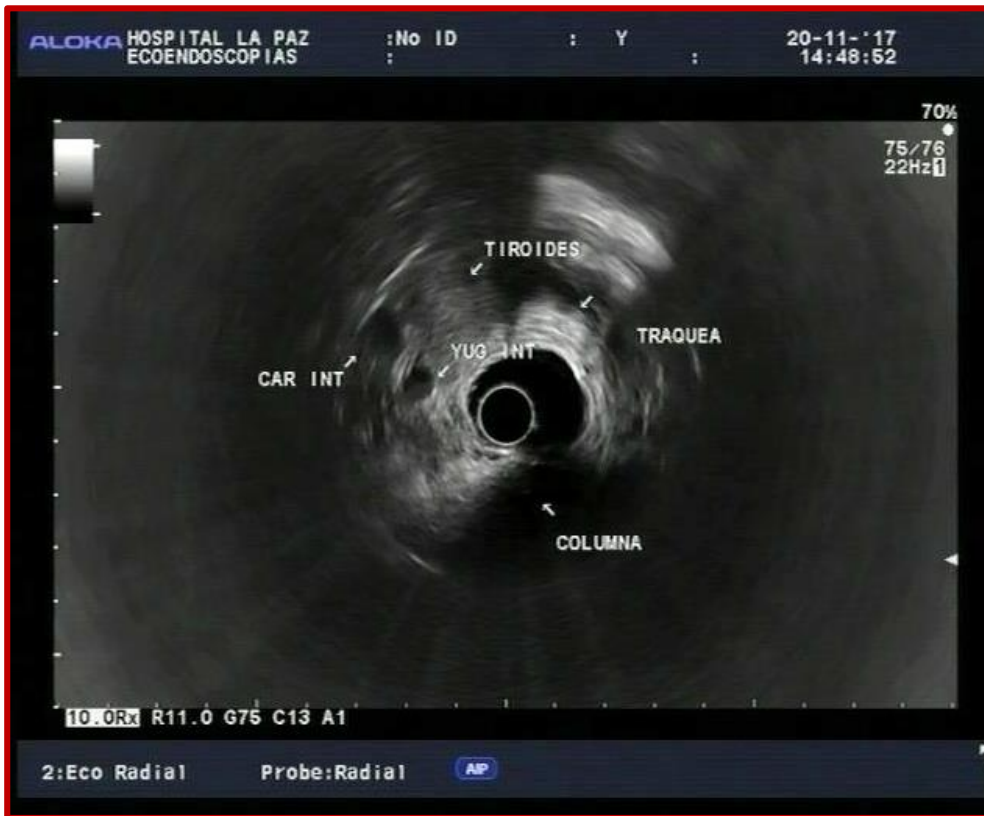CAYADO AÓRTICO

20-25 CM



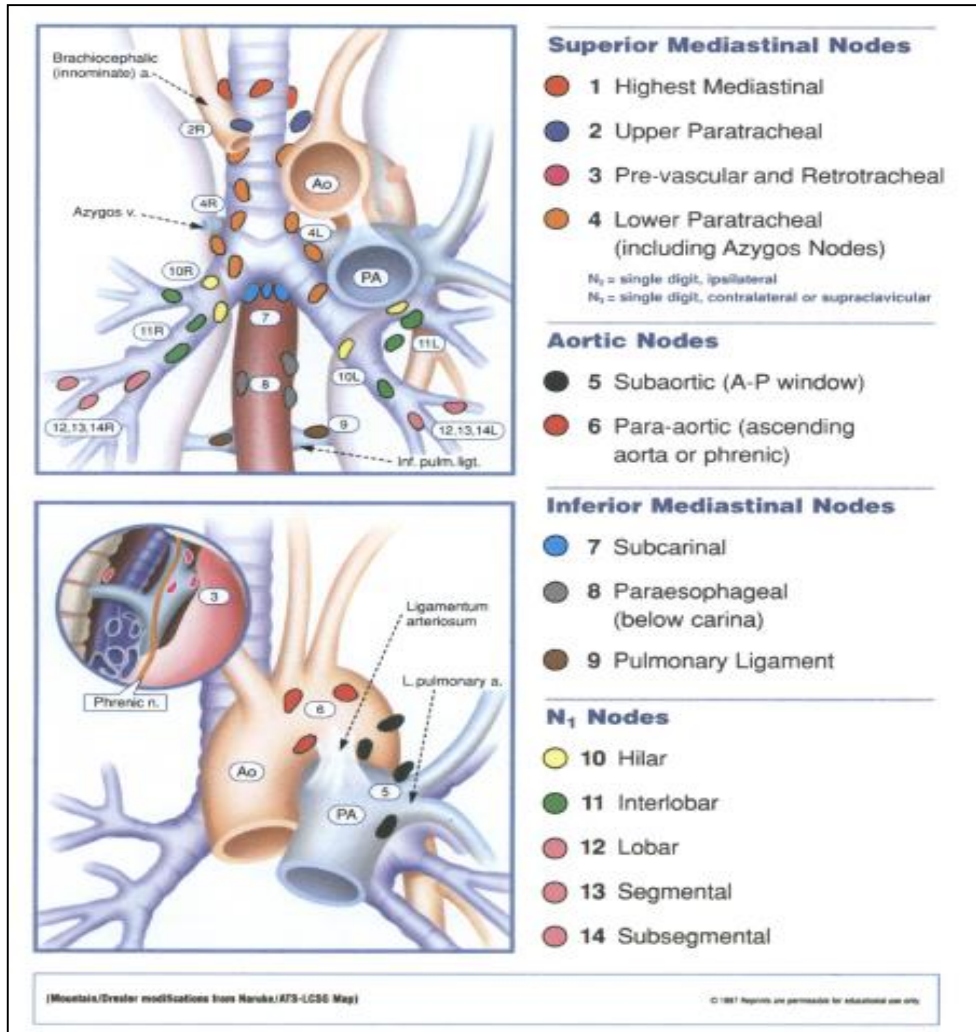
EXPLORACIÓN MEDIASTINO

16-19 CM



EXPLORACIÓN MEDIASTINO

ESTACIONES GANGLIONARES

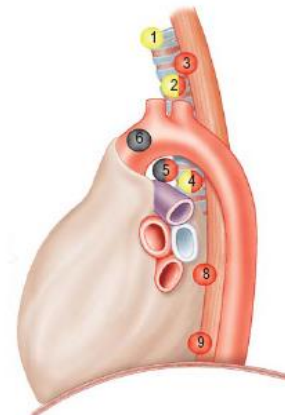
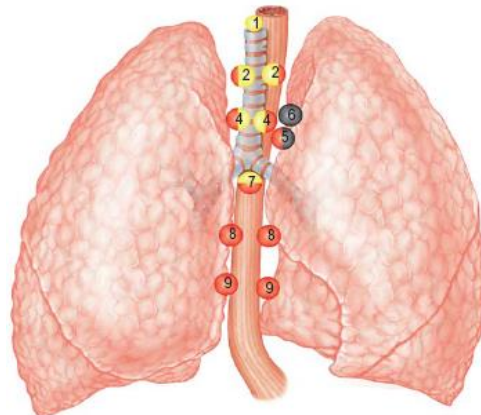


EXPLORACIÓN MEDIASTINO

ESTACIONES GANGLIONARES

ACCESIBLES A PAAF GUIADA POR USE

- 4: paratraqueales inferiores (incluye adenopatías del cayado de la ácigos)
- 5: ventana aorto-pulmonar (accesibilidad dudosa por ser muy lateral)
- 7: región subcarinal
- 8,9: paraesofágicas
 - Suprarrenal izquierda
 - Adenopatias abdominales (M1 si neo pulmón o ca. epidermoide de esófago)



EXPLORACIÓN MEDIASTINO

ELSEVIER

Video 6-2: Examination of the mediastinum using a radial echoendoscope

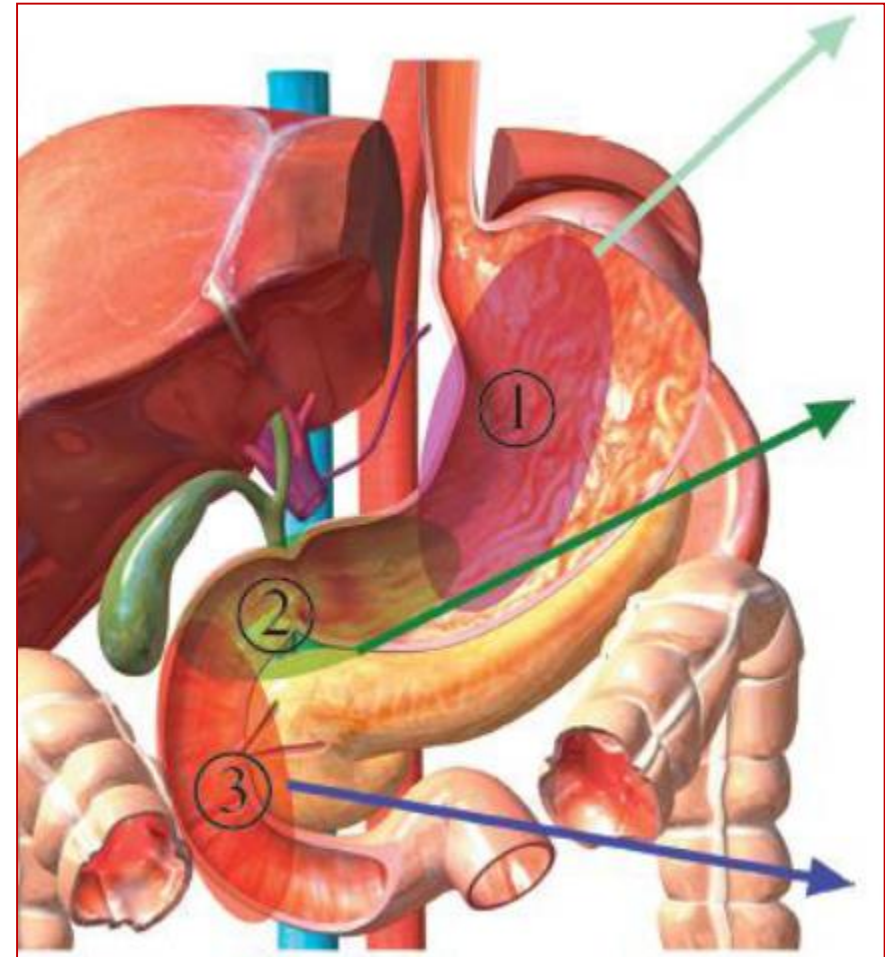
Robert H. Hawes, Paul Fockens,
and Shyam Varadarajulu

©2015 Elsevier. All Rights Reserved

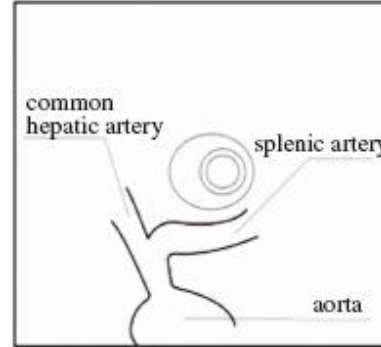
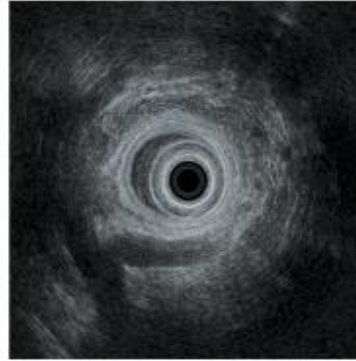
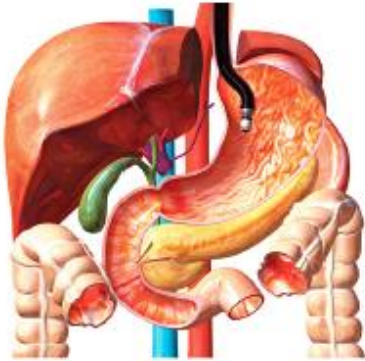REGIÓN BILIO-PANCREÁTICA

ECOANATOMÍA RADIAL DE LA REGIÓN BILIOPANCREÁTICA

| | POSICIÓN | REGIONES VISUALIZADAS | ÍNDICES |
|---|---------------------------------|---|--|
| 1 | ESTÓMAGO | CUERPO Y COLA PÁNCREAS | A. y V. ESPLÉNICA RIÑÓN IZQUIERDO BAZO AORTA T. CELIACO A. MESENTÉRICA SUPERIOR |
| 2 | BULBO DUODENAL (ANTRO GÁSTRICO) | CABEZA PÁNCREAS VESÍCULA VÍA BILIAR | V. PORTA V. MESENTÉRICA SUPERIOR V. ESPLÉNICA |
| 3 | 2ª PORCIÓN DUODENAL | UNCINADO PÁNCREAS PAPILA MAYOR | AORTA Y CAVA A. Y V. MESENTÉRICA SUPERIOR |

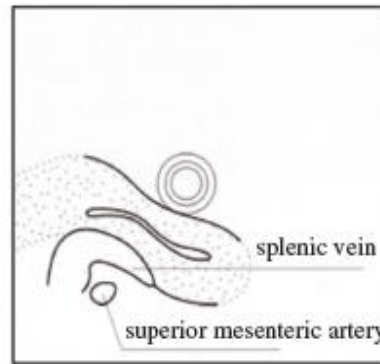
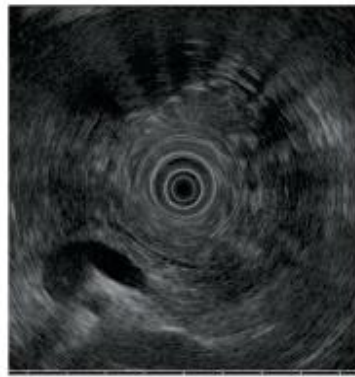
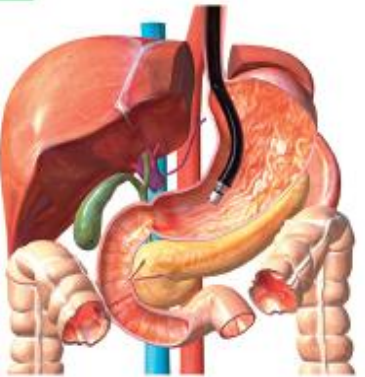


EXPLORACIÓN DESDE EL ESTÓMAGO



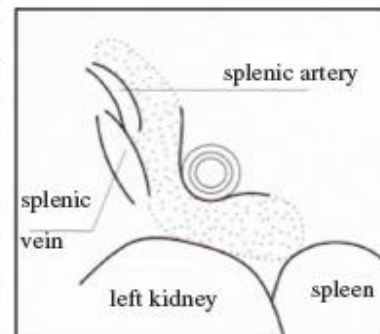
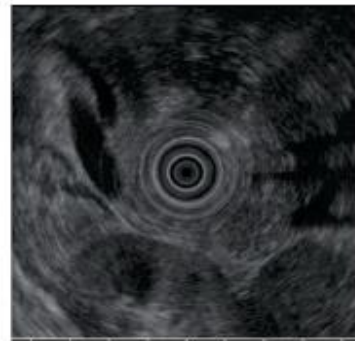
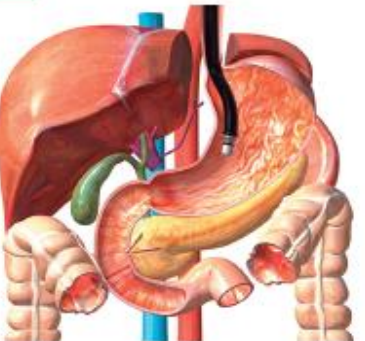
- Identificar la salida y la bifurcación del tronco celiaco, nada más pasar el cardias, siguiendo la aorta (sale hacia las 7 horas)

STEP 1



- Identificar los vasos esplénicos y la confluencia espleno-porto-mesentérica
- Localizar la a. mesentérica superior
- Identificar el parénquima pancreático

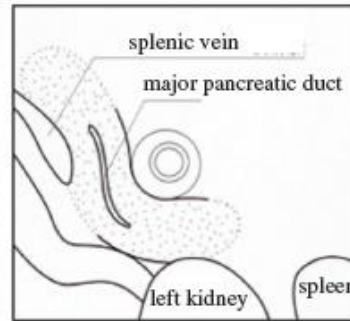
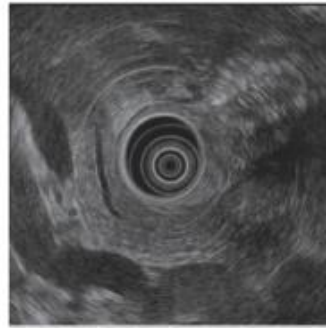
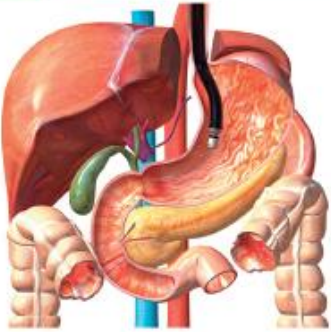STEP 2



- Siguiendo los vasos esplénicos, con rotación horaria y retirando sutilmente, localizar: riñón izquierdo y bazo

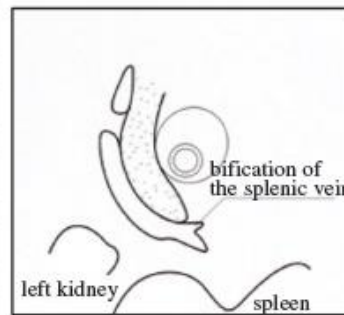
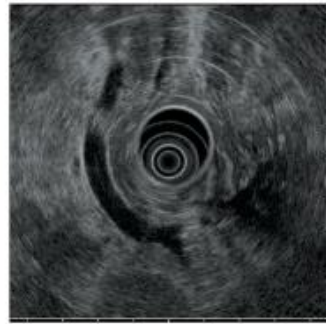
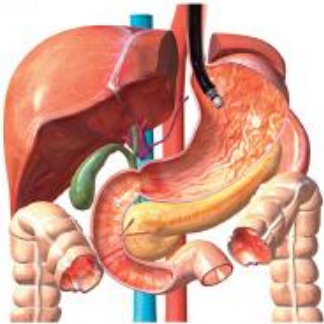EXPLORACIÓN DESDE EL ESTÓMAGO

STEP 3



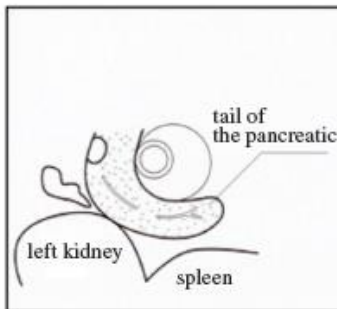
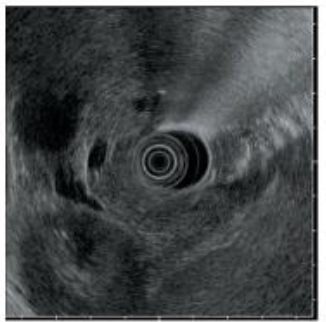
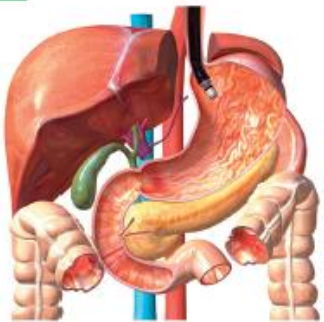- Identificar y seguir el conducto pancreático principal
- Explorar mediante movimientos de introducción y retirada, el parénquima pancreático de cuerpo y cola

STEP 4



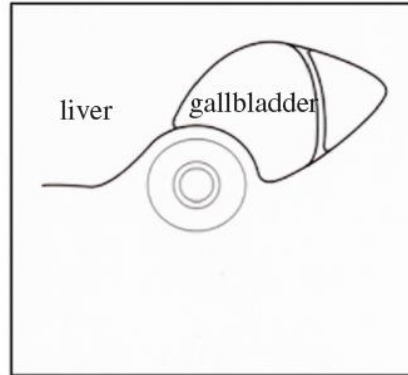
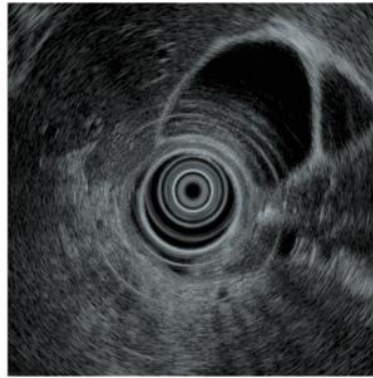
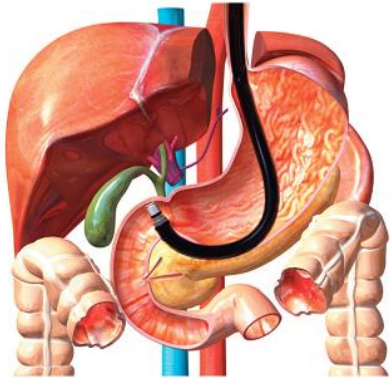
- Para localizar la cola, identificar el riñón izquierdo y los vasos esplénicos entrando en el bazo (giro horario y retirada en el fundus gástrico)

STEP 5

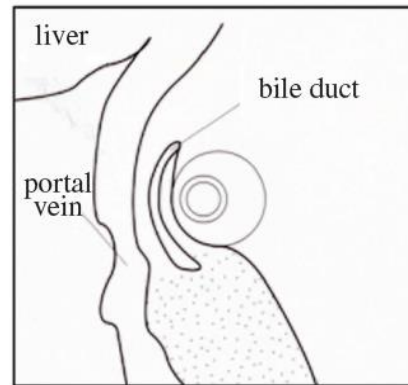
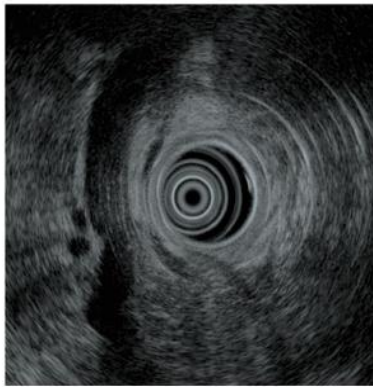
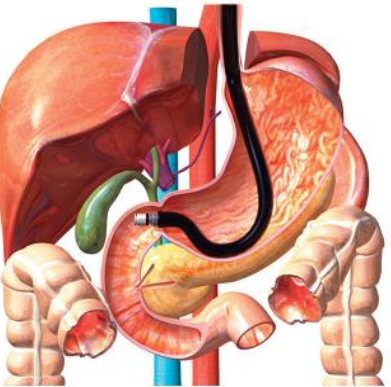


- La bifurcación de la vena esplénica indica el hilio esplénico
- Localizar el parénquima pancreático de la cola entre el transductor y esas estructuras

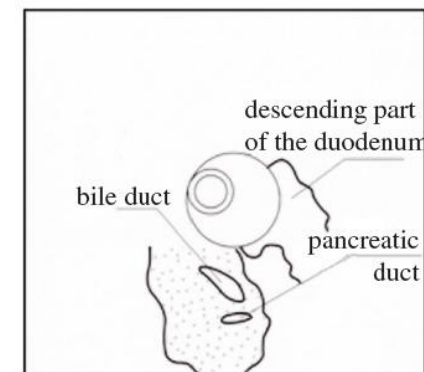
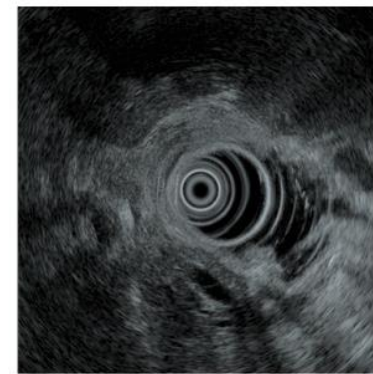
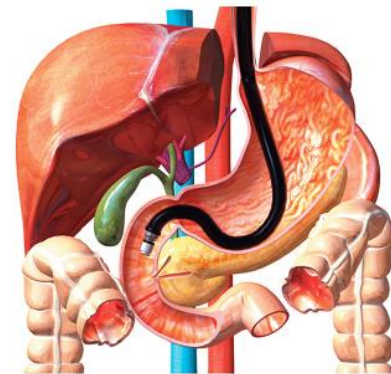
EXPLORACIÓN DESDE BULBO



- Visualizar hígado y vesícula biliar (antro gástrico)

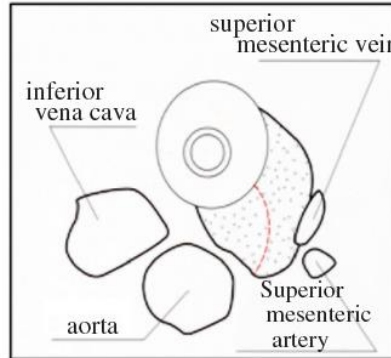
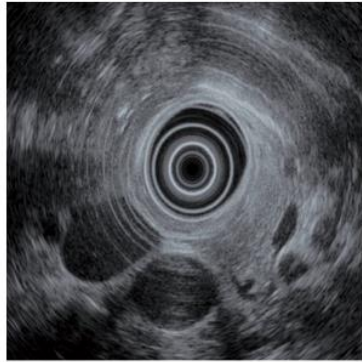
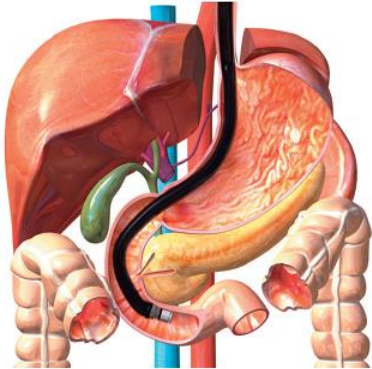


- Identificar hígado, vena porta, cabeza de páncreas y vía biliar extrahepática.
- Explorar vía biliar:
 - Rotación antihoraria y discreta retirada: hilio hepático
 - Rotación horaria e introducción: papila

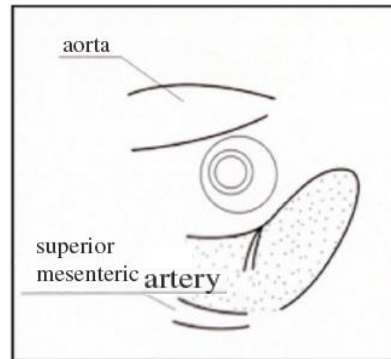
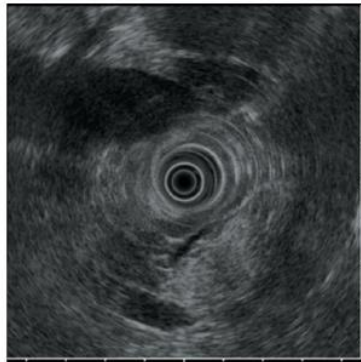
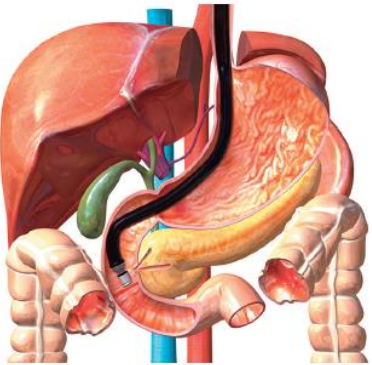


- Localizar la desembocadura común de colédoco y Wirsung en la pared duodenal

EXPLORACIÓN DESDE 2ª PORCIÓN DUODENAL

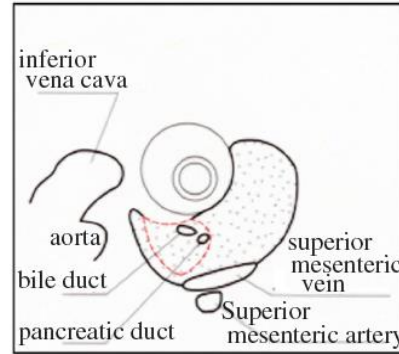
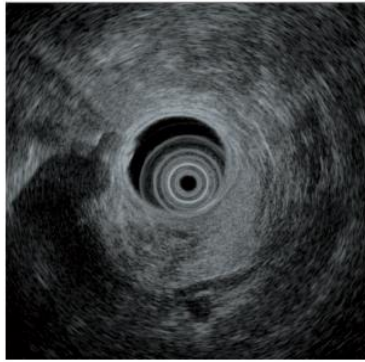
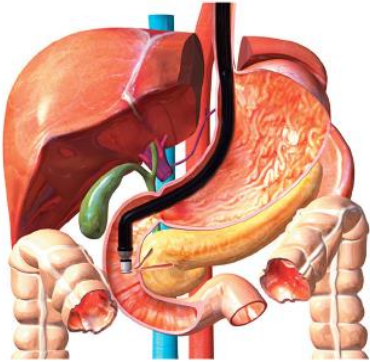


- Identificar los grandes vasos en corte trasversal (Ao-VCI)
- Localizar el proceso uncinado pancreático “flanqueado” por los grandes vasos, el transductor y los vasos mesentéricos



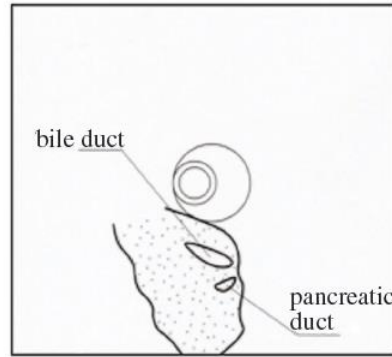
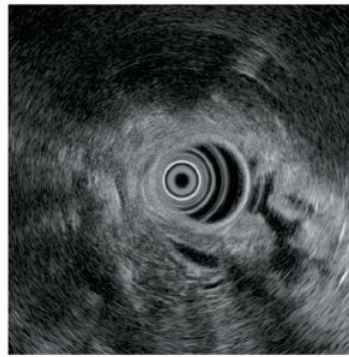
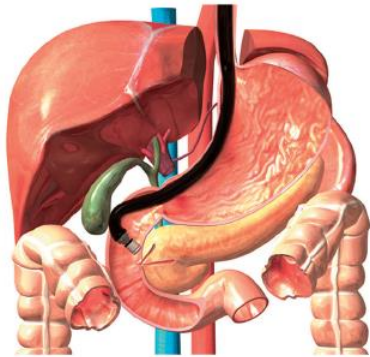
- Identificar la aorta en longitudinal y la a. mesentérica superior acercándose a ella, para formar la “pinza aorto-mesentérica”
- Diferenciar la porción ventral y dorsal del p. uncinado del páncreas

EXPLORACIÓN DESDE 2ª PORCIÓN DUODENAL



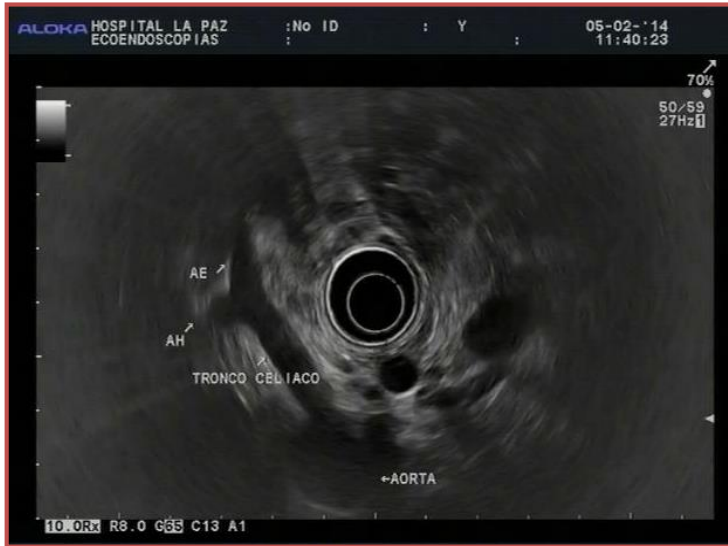- Diferenciar la porción ventral y dorsal del p. uncinado del páncreas

- Intuir vía biliar y Wirsung en la porción ventral del uncinado, donde “buscan” la papila

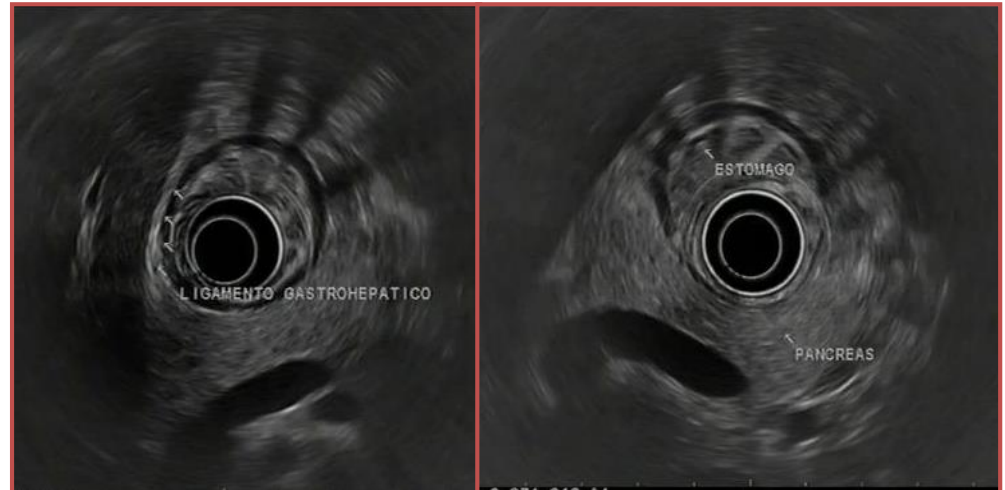


- Identificar la desembocadura común de colédoco y Wirsung en la pared duodenal

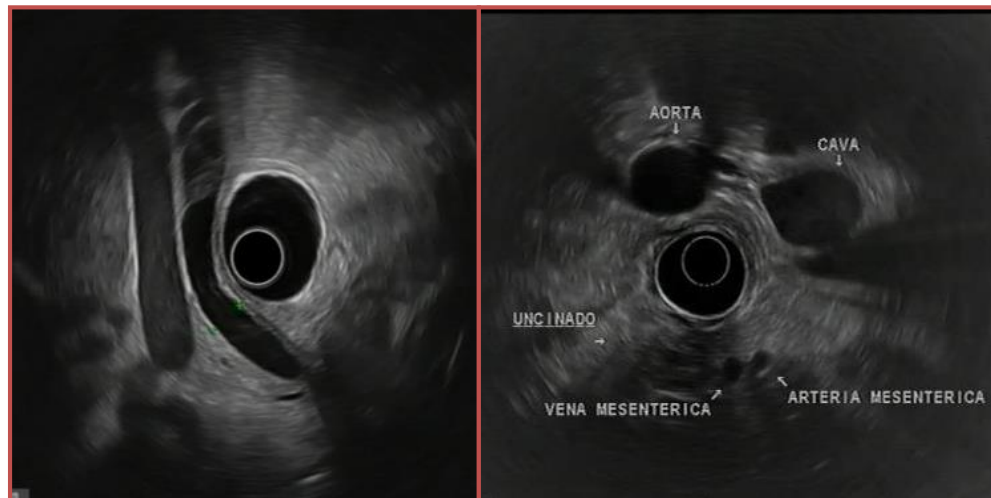
REGIÓN SUBCARDIAL



ESPACIO PERIGÁSTRICO



ESPACIO PERIDUODENAL



EXPLORACIÓN CUERPO-COLA PÁNCREAS

ELSEVIER

**Video 13-1:
Evaluation of the body and tail of
the pancreas using a radial echoendoscope**

Robert H. Hawes, Paul Fockens, and Shyam Varadarajulu

©2015 Elsevier. All Rights Reserved

EXPLORACIÓN CABEZA PÁNCREAS

ELSEVIER

**Video 13-4:
Evaluation of the head of
the pancreas using a radial echoendoscope**

Robert H. Hawes, Paul Fockens, and Shyam Varadarajulu

©2015 Elsevier. All Rights Reserved

EXPLORACIÓN UNCINADO PÁNCREAS

ELSEVIER

**Video 13-8:
Evaluation of the uncinete region of the
pancreas using a radial echoendoscope**

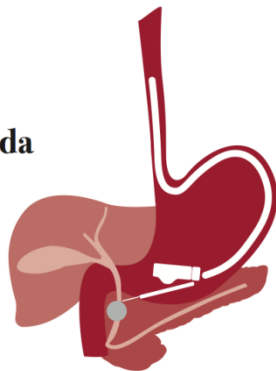
Robert H. Hawes, Paul Fockens, and Shyam Varadarajulu

©2015 Elsevier. All Rights Reserved

GRACIAS

**Especialización en
Ultrasonografía
Endoscópica Avanzada**

Título Propio



Hospital Universitario La Paz
Hospital de Cantoblanco
Hospital Carlos III



Comunidad de Madrid