



Unidad temática: Patología de la vesícula y la vía biliar

Responsable: Dra. Concepción González

ÍNDICE

VESÍCULA BILIAR

- 1.-Técnica de exploración
- 2.- Anatomía vesicular
- 3.- Patología intraluminal:
 - 3.1.- Colelitiasis
 - 3.2.- Barro biliar
 - 3.3.- Hemobilia
- 4.- Patología parietal benigna.
 - 4.1.- Engrosamiento parietal difuso:
 - Colecistitis aguda y sus complicaciones
 - Colecistitis crónica
 - 4.2.- Engrosamiento parietal focal
 - Adenomiomas
 - Pólipos
- 5.- Patología parietal neoplásica primaria y metastásica

VÍA BILIAR

- 6.-Técnica de exploración y Anatomía
- 7.- Obstrucción biliar
- 8.- Patología intraluminal:
 - 8.1.- Colelitiasis
 - 8.2.- Barro biliar
 - 8.3.- Aerobilia, endoprótesis
- 9.- Patología parietal benigna:
 - 9.1. - Colangitis
 - 9.2.- Colangitis esclerosante
 - 9.3.- Quiste de colédoco, E. de Caroli
- 10.- Patología parietal neoplásica primaria o metastásica.

PATOLOGÍA DE LA VESÍCULA BILIAR

La ecografía es la técnica de elección, y en muchos casos la única, que vamos a emplear para el diagnóstico de la patología de la vesícula biliar por su excelente resolución y por ser un método accesible, inocuo y económico adecuado para evaluar una patología tan prevalente. Además, se puede realizar a pie de cama del paciente lo que permite tomar decisiones en situaciones urgentes.



1.- TÉCNICA DE EXPLORACIÓN:

Para su exploración utilizamos transductores convexos de 3-6 MHz y se requiere ayuno de 6-8 horas. La exploración se inicia en decúbito supino, localizando la vesícula en la cara posterior del hígado en la línea medio claviclar. Debemos realizar una exploración sistemática con abordajes subcostal e intercostal y mediante vistas longitudinales y transversales del órgano. Siempre es necesario completar la exploración movilizándolo al paciente, generalmente a decúbito lateral izquierdo, para comprobar que no hay contenido en su interior. Se debe evaluar la anatomía (forma, dimensiones, grosor de la pared, patrones de regularidad y textura de las paredes de la vesícula biliar) y su contenido.

La ecografía de alta resolución (HRUS) con sondas de alta frecuencia (6-12 MHz) permite valorar la pared con más precisión, especialmente el fundus, en pacientes con buena ventana acústica.

La aplicación de contraste ecográfico de segunda generación (CEUS) va a contribuir a aumentar la precisión diagnóstica en casos seleccionados como vamos a ver a lo largo de la presentación. Para ello empleamos 1,2 a 2,4 ml de contraste Sonovue® iv según la técnica habitual salvo que empleemos transductores de alta frecuencia que se inoculan 4,8ml.

Hemos de recordar que la vesícula solo tiene dos fases vasculares:

-Fase arterial: de 0 a 30 segundos en la que la pared muestra un rápido hiperrealce homogéneo de forma continua sin irregularidades.

-Fase venosa, a partir de los 30 segundos, en la que la pared queda isorealzada respecto al parénquima hepático circundante mientras que la luz siempre se mantiene sin realce¹.

2.- CARACTERÍSTICAS Y VARIACIONES ANATÓMICAS

La vesícula es una bolsa anecoica de morfología variada delimitada por una pared lisa de menos de 3 mm de espesor. Se divide en fundus, cuerpo, infundíbulo y cuello. Se sitúa en la cara posterior del hígado y aunque el fundus puede tener diferente localización el infundíbulo suele tener una posición más constante en la fisura interlobar.

Su tamaño máximo es de 7-10 x 4 cm. Sin embargo, puede presentar cambios de tamaño que no siempre corresponden a patología vesicular. Así puede estar:

- Aumentada de tamaño en casos de obstrucción biliar distal y en situaciones de estasis biliar como pacientes ancianos, diabetes, cirrosis, ayuno prolongado, nutrición parenteral total (NPT), íleo adinámico, hipotiroidismo o anticolinérgicos.



PROGRAMA DOCENTE ACADÉMICO
**GASTROENTEROLOGÍA
Y HEPATOLOGÍA**

- O bien tener poca repleción como en los casos de falta de ayuno, colecistitis crónica u obstrucción del conducto hepático común.

La agenesia y las malformaciones congénitas son excepcionales.

3.- PATOLOGÍA DE LA LUZ

3.1.- COLELITIASIS

Es la patología vesicular más frecuente con una prevalencia del 10-20% de la población según el rango de edad. Ecográficamente se identifica como un foco intensamente ecogénico en la luz con sombra acústica posterior que se moviliza con los cambios posturales. Para una correcta exploración debemos alinear el cálculo en el plano del haz sónico y bajar la ganancia para no eliminar la sombra. Y siempre movilizar al paciente a decúbito lateral izquierdo, derecho o incluso erguido para comprobar su desplazamiento.

Una exploración cuidadosa permite el diagnóstico diferencial (D.D.) de la litiasis con el gas intestinal, bilis en movimiento, pliegues, barro biliar, pólipos o neoplasias que no cumplen estas 3 características.

La ecografía es la técnica de elección para su diagnóstico ya que su sensibilidad (S) es del 95% para litiasis mayores de 3 mm y si cumplen los 3 criterios la especificidad (E) es próxima al 100%.² En general la precisión (P) de la ecografía en el diagnóstico de coledoclitiasis es del 96%. Es muy superior a la tomografía (TC) (S 79% - E 100%) y solo superada por la ecoendoscopia (USE) y la colangiografía por resonancia magnética (C-RM) (S97% -E98%)³

Por lo tanto tenemos menos de un 5% de falsos negativos debidos fundamentalmente a malas ventanas acústicas, procesos inflamatorios locales y litiasis de difícil diagnóstico que requieren una exploración minuciosa como son:

-La microlitiasis menor de 3 mm que habitualmente no deja sombra sónica y se moviliza muy lentamente.

- La litiasis alojada en el infundíbulo o en el cuello que es menos ecogénica y cuesta movilizarla por lo que son imprescindibles los cambios posturales.

-La vesícula repleta de litiasis, generalmente escleroatrófica, en la que queda poca bilis. Vamos a ver la imagen de doble arco o signo de WES (acrónimo inglés de Wall-Echo-Shadow) que representa la pared, el eco y la sombra de la litiasis separadas por una fina capa de bilis. En ocasiones es difícil diferenciar del gas intestinal si bien la sombra de la litiasis es más anecoica.



3.2.- BARRO BILIAR

El barro biliar está formado por bilis saturada de cristales de colesterol, bilirrubinato cálcico, glicoproteína y mucina. Se asocia a coledolitiasis y a situaciones de estasis biliar. A menudo desaparece al hacerle la causa, puede permanecer y solo un 5-15 % evoluciona a litiasis.

Se manifiesta ecográficamente como ecos finos intravesiculares homogéneos que adoptan una posición declive y forman un nivel ecogénico. Se movilizan lentamente con los cambios posturales, pero no deja sombra sónica.

Cuando la vesícula está repleta de un barro muy denso adquiere la misma ecogenicidad del parénquima hepático circundante lo que se denomina “vesícula hepatizada” en la se identifica una pared íntegra y normal.

Puede acompañarse de litiasis que sí dejan sombra o de microlitiasis flotando en el barro biliar.

En ocasiones el barro tumefacto no forma un nivel sino conglomerados densos, que a veces no se movilizan y pueden simular masas o pólipos. El uso del contraste en esta situación establece el diagnóstico diferencial con una sensibilidad del 100% ya que el barro es contenido inerte y por lo tanto no se realza con contraste en ninguna de las fases mientras que los pólipos y masas si están vascularizados y se realzan con el contraste^{1,4}.

3.3.- HEMOBILIA

Es necesario establecer el diagnóstico diferencial del barro biliar también con la Hemobilialuminal asociada generalmente a iatrogenia tras intervencionismo hepatobiliar (65% de los casos)⁵, traumatismos o tumores. El hemo se visualiza al ultrasonido como contenido ecogénico heterogéneo amorfo sin sombra sónica que puede ser móvil u ocupar toda la luz. El contexto clínico del paciente nos orientará a su diagnóstico.

4. PATOLOGÍA BENIGNA DE LA PARED

La patología benigna de la pared causa un engrosamiento de la misma (mayor de 3 mm) bien de forma difusa o focal.

4.1.- ENGROSAMIENTO DIFUSO DE LA PARED

El engrosamiento benigno difuso de la pared puede ser primario asociado a patología propia vesicular cuyas etiologías más frecuentes son la colecistitis aguda y crónica.



Otras causas menos frecuentes son la adenomiomatosis difusa o la colesterosis difusa que raramente tiene manifestación ecográfica.

Pero es importante saber que el engrosamiento difuso de la pared puede deberse a causas extravesciculares, fáciles de diferenciar por el contexto clínico, como son: estado postprandial en población sana, cirrosis con hipertensión portal, hepatitis aguda (especialmente la hepatitis A y E), algunas infecciones virales o asociadas a HIV (Criptosporidium, Citomegalovirus), insuficiencia cardíaca, insuficiencia renal, procesos que cursan con hipoalbuminemia, con inflamación peritoneal o sd de Fitz-Hugh-Curtis (perihepatitis asociada a enfermedad pélvica inflamatoria).

4.1.1.- COLECISTITIS AGUDA

La colecistitis aguda es la inflamación de la vesícula biliar debida en el 95% de los casos a la obstrucción del cístico o del cuello por una litiasis.

Según las guías clínicas más recientes ^{6,7} para su diagnóstico se debe emplear una combinación de al menos un signo local y sistémico de inflamación junto con hallazgos de imagen compatibles. Estos hallazgos de imagen de forma aislada no son diagnósticos, pero si en el contexto clínico adecuado.

Los hallazgos ecográficos de colecistitis son:

- El signo de Murphy o dolor en el punto vesicular a la presión con el transductor tiene una especificidad del 87% pero no es constante S 65%⁸.
- La distensión de la luz mayor de 10x4 cm, con morfología esférica.
- Una pared engrosada de más de 3 mm debida al proceso inflamatorio que nos permite identificar sus 3 capas homogéneas mucosa, muscular y serosa (Signo de la oblea).
- Con el doppler podemos observar un aumento de la vascularización lo que nos permite diferenciarlo de otras causas de pared engrosada que ya hemos comentado.
- Con frecuencia hay un halo hipoecoico por edema perivesicular o perihepatitis.
- Es obligatorio buscar barro biliar o colelitiasis en su interior especialmente a nivel del cuello.
- También podemos observar líquido, exudados, colecciones o abscesos pericolecísticos.

Hemos de tener cuidado para no cometer errores diagnósticos ya que el Murphy negativo no excluye el diagnóstico. Puede ser negativo en pacientes ancianos, diabéticos, en tratamiento analgésico o esteroideo o en situaciones tan graves como la colecistitis gangrenosa o la perforación vesicular.

Por otra parte, no toda vesícula distendida o con pared engrosada corresponde a colecistitis. Ambas pueden aparecer en otras situaciones clínicas y patologías, como hemos detallado.

Por último, recordar que si no vemos litiasis no siempre se trata de una colecistitis alitiásica ya que la microlitiasis y los cálculos en cuello son aún más difíciles de ver con la pared inflamada.



PROGRAMA DOCENTE ACADÉMICO
**GASTROENTEROLOGÍA
Y HEPATOLOGÍA**

La ecografía es la técnica de elección no solo por su elevada sensibilidad y especificidad que oscila según las series entre S 81-89% y E83-96%^{9,10} sino porque puede realizarse a pie de cama lo que va a permitir tomar decisiones urgentes.

Recientemente se está incorporando el uso de técnicas de imagen microvascular (superb microvascular imaging (SMI) que permiten ver el aumento de flujo del hígado circundante (perihepatitis) para mejorar la precisión diagnóstica¹¹.

El TC y la RM no aumentan la precisión de la ecografía por lo que deben ser reservados para evaluar complicaciones si es necesario o si se plantean otras posibles causas de los síntomas.

COLECISTITIS ALITIÁSICA

Entre el 1 y el 5% de las colecistitis no se asocian a litiasis biliar, son colecistitis alitiásica. En estos casos la causa del proceso es una combinación de factores isquémicos asociados a estasis biliar.

Se da en pacientes críticos, sépticos, grandes quemados, en postoperatorios de cirugía mayor, pacientes en cuidados intensivos, sometidos a nutrición parenteral total prolongada o con factores de riesgo cardiovascular. Es una situación clínica grave con un 50% de riesgo de gangrena, 10% de perforación y una mortalidad en torno al 30%.

Tiene las mismas manifestaciones ecográficas que la colecistitis litiásica salvo la litiasis. Sin embargo, el diagnóstico clínico y ecográfico es un reto ya que con frecuencia los pacientes tienen otras patologías para explicar los síntomas y en las que la vesícula puede mostrar signos inespecíficos de patología vesicular (tiende a estar distendida y con bilis espesa por ayuno prolongado o puede tener edema por hipoalbuminemia) además en la mitad de los casos tiene Murphy negativo. Por todo ello la combinación de hallazgos ecográficos y clínicos es imprescindible para el diagnóstico. TC y ecografía tienen la misma sensibilidad, pero por la situación clínica del paciente suele ser preferible la ecografía a pie de cama y sin contraste nefrotóxico¹².

COMPLICACIONES DE LA COLECISTITIS

Los pacientes que no tienen criterio de cirugía inmediata deben ser monitorizados de forma estrecha, especialmente durante las primeras 48h, y si persiste fiebre o no mejoran los datos clínicos o analíticos debemos sospechar complicación que ensombrece el pronóstico y hasta en un tercio de los casos cambia el abordaje laparoscópico por abierto.

La técnica de elección para el diagnóstico de las complicaciones de la colecistitis es la TC por su mayor sensibilidad y precisión^{7,13}. Sin embargo, la ecografía es más accesible e inocua por lo que con frecuencia se elige como primera opción y si no emite un diagnóstico claro será necesario emplear TC.

Dentro de las complicaciones de la colecistitis aguda tenemos:



4.1.2.- COLECISTITIS ENFISEMATOSA

Es una complicación infrecuente pero grave que afecta más a varones, con factores de riesgo cardiovascular y diabetes. Se debe a una sobreinfección por gérmenes productores de gas (*Clostridium Welchii-Perfringens*, *Bacteroides fráglis*, *E. coli*, *Klebsiella*, etc.) y tiene alto riesgo de evolucionar rápidamente a perforación y sepsis.

El diagnóstico ecográfico se basa en detectar gas intraluminal o intraparietal como una línea hiperecogénica con sombra sucia por dispersión del eco o artefacto de “ring down”. Si conseguimos movilizar el gas o que se desplace flotando en la bilis (“signo del champán”) permitirá establecer el diagnóstico y diferenciarlo de la vesícula en porcelana.

Si el diagnóstico ecográfico no es firme la técnica de elección es el TC por su elevada S próxima al 100%¹⁴.

4.1.3.- COLECISTITIS GANGRENOSA

Aparece hasta en 30% de las colecistitis según las series¹⁵. Se debe a un proceso de isquemia de la pared con ulceraciones, abscesos y hemorragia intraparietal. Esto le da este aspecto ecográfico de pared muy engrosada y estratificada, pero con las capas heterogéneas, irregulares. Las llamadas “capas de cebolla”. En raras ocasiones estas capas se desprenden apareciendo como membranas flotando en la luz.

La imagen es clave para el diagnóstico ya que el paciente no presenta Signo de Murphy positivo por denervación isquémica de la pared en el 70% de los casos.

Su diagnóstico y tratamiento precoz es vital dado el elevado riesgo de perforación.

La ecografía con contraste permite poner de manifiesto irregularidades de la pared que corresponden a zonas sin realce en ambas fases por la necrosis¹. Esto mejora el diagnóstico de la ecografía basal ya que CEUS tiene para el diagnóstico de la forma gangrenosa una sensibilidad entre el 85 y el 91% y una especificidad del 67,5 al 84,8%.¹⁶. Pero la TC se considera de elección para el diagnóstico por su mayor precisión⁷¹³ que alcanza el 92%.

Además, la ecografía es una técnica adecuada para guiar un drenaje percutáneo si hay indicación.

4.1.4.- PERFORACIÓN VESICULAR Y ABSCESOS

Con una incidencia media del 4,5% y afectando al fundus en el 60%¹⁷ se debe a una necrosis completa de la pared. Es más frecuente en colecistitis gangrenosas y pacientes con factores de riesgo cardiovascular. Se manifiesta ecográficamente como una pérdida de continuidad de la pared o Signo del Agujero.

Puede ser de 3 tipos según la clasificación de Niemeier:

Tipo I: perforación libre con peritonitis y líquido libre.

Tipo II: con formación de abscesos peri colecísticos que ecográficamente se ven como áreas hipoecoicas – anecoicas heterogéneas o politabicadas mal delimitadas adyacentes



a la vesícula que puede ser contenidos en el lecho hepático o extenderse por los planos adyacentes.

Tipo III: fístulas a otros órganos.

La ecografía con contraste puede evidenciar mejor en fase arterial la ausencia de realce parietal en la zona de perforación y delimitar la presencia y extensión de los abscesos pericolecísticos como áreas sin realce arterial que corresponden a zonas necróticas alternando con otras hiper-realzadas por el componente inflamatorio (Patrón en panal)¹⁸.

Si bien es una aplicación prometedora no hay estudios comparativos frente a TC por lo que si quedan dudas ecográficas debemos completar la exploración con TC que es la técnica de elección¹⁹.

4.1.5.- COLECISTITIS CRÓNICA

La colecistitis crónica se debe a un proceso inflamatorio crónico generalmente asociado a litiasis.

La manifestación más habitual se debe a la fibrosis secundaria que trae consigo un engrosamiento, pérdida de distensibilidad y disfunción vesicular. Ecográficamente se manifiesta como una vesícula pequeña, con un engrosamiento concéntrico homogéneo e hiperecoico de la pared. Es obligado el diagnóstico diferencial con la neoplasia que presenta un engrosamiento asimétrico.

4.1.6.- COLECISTITIS XANTOGRANULOMATOSA

Este tipo de colecistitis crónica se asocia a la rotura de los senos de Rokitanski - Aschoff generando una respuesta inflamatoria parietal con formación de xantogranulomas con macrófagos cargados de lípidos biliares, formación de úlceras y abscesos murales. Tiene riesgo de perforación o fistulización por lo que requiere tratamiento quirúrgico. La apariencia ecográfica es una vesícula colapsada con pared muy engrosada con áreas hipoeoicas intramurales que corresponden a los abscesos. Puede ser difícil establecer el diagnóstico diferencial con el carcinoma de vesícula.

4.1.7.- VESÍCULA EN PORCELANA

En este caso la inflamación crónica trae consigo el depósito de calcio parietal de forma completa o parcial. La imagen en el ultrasonido es una línea ecogénica continua o intermitente en la pared, más o menos densa (en cáscara de huevo) y con sombra acústica posterior. Su importancia radica en su riesgo de malignización del 6% según el último metáanálisis²⁰.

Hay que distinguirla de la colecistitis enfisematosa y la vesícula escleroatrófica con litiasis.



4.2 ENGROSAMIENTO BENIGNO PARIETAL FOCAL

Abordamos ahora la patología benigna que cursa con engrosamiento focal de la pared vesicular cuyas causas pueden ser: adenomiomatosis y colesterosis focal, pólipos vesiculares granulomas parasitarios y la presencia de colaterales venosas asociadas a hipertensión portal.

4.2.1.- ADENOMIOMATOSIS

Es una patología sin potencial maligno muy prevalente (del 1 al 9% de las colecistectomías). Asociada generalmente a la presencia de litiasis (90%).

Corresponde a la formación de divertículos intramurales, senos de Rokitanski-Aschoff (SRA) formados por un epitelio que se invagina en una muscular hipertrófica. Pueden ser difuso, focal o segmentario.

Aparecen ecográficamente como un engrosamiento focal de la pared en cuyo seno se observan áreas quísticas anecoicas que corresponden a los SRA repletos de bilis o bien focos ecogénicos si estos senos alojan cristales de colesterol, barro o litiasis. Generan artefactos de reverberación en cola de cometa o "V" característicos de esta entidad y centelleo al doppler.

En ocasiones se forman Adenomiomas de mayor tamaño, hasta 1-2 cm, más frecuentes en fundus, cuyos quistes se rellenan de barro y litiasis dando un engrosamiento parietal. La imagen al ultrasonido es un engrosamiento mural focal, a veces con quistes anecoicos o cálculos en su interior, que plantea el diagnóstico diferencial con el barro biliar y la neoplasia.

En este caso la ecografía de alta resolución con transductores de alta frecuencia y la ecografía con contraste pueden establecer el D.D. En ecografía con contraste se observan las capas de la pared con iso-realce continuo y regular con presencia de áreas quísticas en su interior que no se realzan en ninguna fase (SRA). Estas zonas no realzadas se ven mejor en fase venosa por saturación del contraste en fase arterial. Si el diagnóstico no es seguro está indicada la RM con una alta sensibilidad para detectar los SRA.

4.2.2.- PÓLIPOS VESICULARES

Un pólipo vesicular es una elevación de la pared de la vesícula biliar que protruye hacia la luz. Es una patología con una prevalencia estimada entre el 0,3 y el 9,5%²¹, asociada a colelitiasis en un 10% y generalmente asintomática. Pueden ser únicos o múltiples.

Ecográficamente se caracteriza por un foco ecogénico adyacente a pared que no es móvil ni muestra sombra acústica posterior lo que lo diferencia de un cálculo.

Histológicamente se clasifican en:

- 95% Pseudopólipos (sin potencial maligno)
- 60-70% Pólipos de colesterol
- 20-25% Adenomiomatosis
- 10% Pólipos inflamatorios o hiperplásicos



PROGRAMA DOCENTE ACADÉMICO
**GASTROENTEROLOGÍA
 Y HEPATOLOGÍA**

- 5% Pólipos
- 2 - 4% Adenomas (con potencial maligno)
- 0 - 3% Adenocarcinomas

La ecografía es la técnica de elección para su detección y seguimiento, pero no es capaz de identificar su histología.

La ecografía con contraste tiene como principal utilidad diferenciar los pólipos que se realzan con contraste del barro o la litiasis que no lo hacen con una S 100%.

Sin embargo, el patrón de captación tampoco sirve para establecer su naturaleza histológica ya que tanto pólipos benignos como neoplásicos muestran diferentes patrones predominando en ambos casos el hiperrealce en fase arterial e hiporealce en fase venosa²².

De hecho, dado que no hay ninguna técnica de imagen capaz de identificar la naturaleza histológica de los pólipos la última guía europea recomienda el siguiente algoritmo de manejo²¹ (Figura 1) en función del tamaño del pólipo ya que la neoplasia se detecta con más frecuencia en pólipos mayores de 1 cm mientras que es infrecuente en menores de 5 mm. El seguimiento va a depender de la presencia de factores de riesgo de neoplasia: edad >50 años, colangitis esclerosante primaria, etnia india y pólipo sésil.

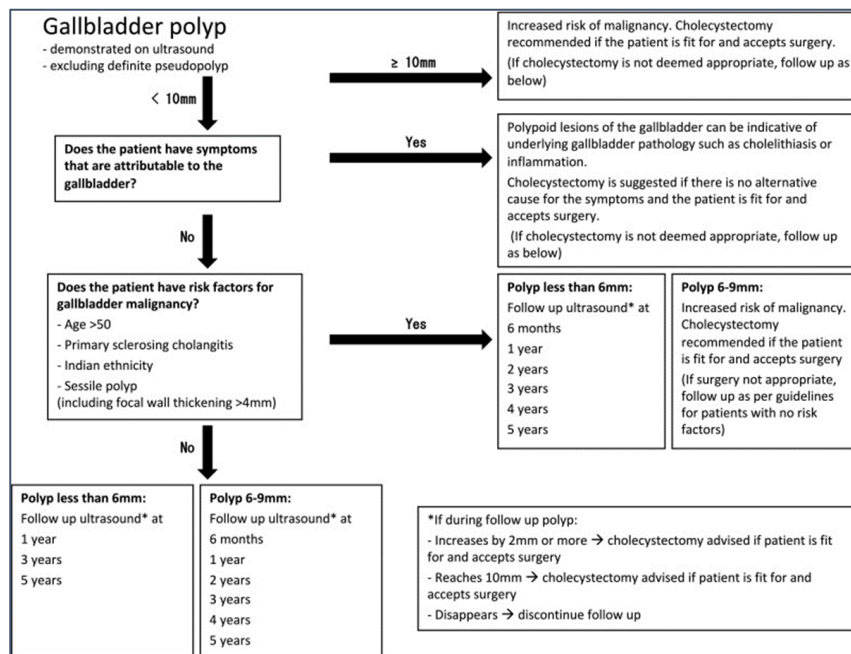


Figura 1 ALGORITMO DE MANEJO DE POLIPOS VESICULARES



5.- PATOLOGIA NEOPLÁSICA DE LA PARED

La neoplasia primaria de vesícula corresponde en la mayoría de los casos a adenocarcinoma (98%). Afecta predominantemente a mujeres (3:1), mayores de 50 años y se asocia a la presencia de coledocistitis en un 85% entre otros factores de riesgo.

Tiene una gran variabilidad geográfica con mayor incidencia en Asia, Sudamérica y Europa del Este, siendo España una zona de baja incidencia con 2-3 casos /10⁵hab/ año²³. Se trata de un tumor silente y agresivo por lo que diagnostica en fases avanzadas lo que le confiere un mal pronóstico con una supervivencia del 5% a los 5 años²⁴.

A esto se añade que la ecografía tiene una baja sensibilidad para su detección en fases precoces. La aportación de las nuevas técnicas de HRUS y CEUS mejoran la precisión diagnóstica del ultrasonido convencional.

Como ecografistas debemos incluir la neoplasia en el diagnóstico diferencial de cualquier engrosamiento parietal mayor de 4mm.

La manifestación ecográfica del carcinoma de vesícula va a depender de su patrón de crecimiento y evolución. Así pueden ser polipoides (15-25%), infiltrantes (20-30%) o bien aparecer como una masa que ocupa buena parte de la vesícula, que es lo más frecuente (40-70%)²⁵.

Los pólipos neoplásicos generalmente son únicos y sésiles o con amplia base de implantación. Sus contornos son irregulares y presentan aspecto heterogéneo con áreas hipocóicas y ausencia de punteado ecogénico, que es más frecuente en pólipos benignos. El carcinoma se detecta con mayor frecuencia en los pólipos mayores de 1 cm por lo que se ha establecido como umbral para la indicación de colecistectomía.

El patrón neoplásico infiltrativo se manifiesta como un engrosamiento focal o difuso de la pared irregular, heterogéneo y de límites imprecisos que puede borrar el patrón de capas e infiltrar en tejido hepático.

La manifestación más frecuente del carcinoma de vesícula, que corresponde a una fase más avanzada, es la de una masa que sustituye parcial o completamente a la vesícula. Esta masa ecográficamente es heterogénea, con áreas hipocóicas de necrosis, borra los límites de la pared e infiltra el hígado circundante cuya afectación suele ser infraestimada. Con frecuencia pueden verse litiasis atrapadas dentro de la masa. En el estudio doppler podemos observar vasos irregulares en su interior.

La ecografía con contraste es una herramienta prometedora en el diagnóstico de lesiones neoplásicas. El carcinoma presenta un hiper o isorelce arterial generalmente heterogéneo y con lavado del contraste en fase venosa.

El patrón de captación no es diagnóstico de malignidad por si solo porque puede verse en lesiones benignas. Aunque hay trabajos que indican que el llenado arterial es más lento y el lavado más rápido (antes incluso de los 35s) en el caso de las neoplasias^{26,27},
¹se necesitan más publicaciones para confirmar estos hallazgos.

Sin embargo el contraste pone de manifiesto otras características indicativas de malignidad como son: el engrosamiento irregular de la pared, la presencia de vasos



PROGRAMA DOCENTE ACADÉMICO
**GASTROENTEROLOGÍA
Y HEPATOLOGÍA**

intralesionales tortuosos e irregulares, la disrupción de las capas de la pared que pierde su integridad y la infiltración del tejido hepático que va a quedar mejor delimitada con el contraste.

En los meta-análisis publicados en 2018 y 2020, teniendo en cuenta estas características CEUS demostró una S81% E87-94% y P90-93% para diferenciar lesiones neoplásicas de benignas^{28,22}.

Si se trata de pólipos vesiculares la sensibilidad de CEUS para el D.D. de lesiones neoplásicas o no fue del 85% en lesiones mayores de 1 cm y del 79% en lesiones menores de 1 cm según el metánalisis publicado en 2020²².

La ecografía de alta resolución con penetración suficiente, especialmente combinada con CEUS, contribuye al diagnóstico ya que es capaz de poner de manifiesto estas características ecográficas con más precisión y eleva la S en detectar lesiones focales neoplásicas al 93%²⁹.

La metástasis de la vesícula biliar es infrecuente representando menos del <5%³⁰ de las neoplasias de vesícula. El melanoma es la neoplasia maligna primaria más común que metastatiza a la vesícula biliar (en más de la mitad de los casos) seguido del carcinoma de células renales, hepatocarcinoma o neoplasias del tubo digestivo. Por lo general, se presentan con masas o lesiones polipoides, únicas o múltiples, dentro de la luz de la vesícula biliar.

ECOGRAFÍA DE LA VÍA BILIAR

En la vía biliar la ecografía es muy útil para el diagnóstico de obstrucción biliar, pero vamos a necesitar habitualmente otras técnicas complementarias para su correcto diagnóstico etiológico y manejo clínico siendo las más habituales USE, C-RM, colangiopancreatografía retrógrada endoscópica (CPRE) y TC.

6.- TÉCNICA DE EXPLORACIÓN y ANATOMÍA NORMAL.

Para su estudio empleamos habitualmente sonda convexa 3-6 MHz y es preferible ayunas de al menos 4 horas.

La vía biliar intrahepática forma parte de la triada portal y se explora mientras valoramos el parénquima hepático en cortes sagitales, axiales y oblicuos. En condiciones normales solo se ven las ramas primarias (hepático derecho e izdo.) y secundarias con un calibre máximo de 2 mm y < 40% de la rama portal a la que acompaña³¹.

La vía biliar extrahepática se explora en decúbito supino o lateral, en una proyección subcostal longitudinal sobre el hilio hepático. Se visualiza el eje largo del conducto hepático común y del colédoco en el hilio hepático acompañando a la porta y a la arteria hepática en un plano anteromedial y se distingue fácilmente ya que carece de flujo al



estudio doppler. Su porción intermedia puede estar cubierta por gas duodenal y se debe valorar la porción distal en la cara posterior de la cabeza del páncreas. En ocasiones debemos ayudarnos de inspiración profunda, Valsalva o ingesta de líquido para mejorar su visualización.

La unión con el cístico no suele ser visible por lo que la vía biliar extrahepática se denomina conducto biliar principal (CBP).

En condiciones normales el CBP tiene una longitud total de 6-8 cm y un diámetro máximo de 6 mm a nivel del cruce con la arteria hepática derecha. Puede aumentar ligeramente con la edad (1 mm por década desde los 60 años). Del mismo modo en pacientes colecistectomizados el calibre aumenta, considerándose normal hasta 10 mm. Puede ser no visible por obesidad, gas intestinal, contenido ecogénico en su interior o cavernomatosis portal.

La ecografía con contraste tiene una fase arterial (0-30s) con hiperrealce parietal del conducto biliar y una fase venosa en la que la pared queda isorealizada. La luz no muestra realce en ningún a fase. CEUS puede ser de utilidad en su estudio como vamos a ver a continuación.

7.- OBSTRUCCIÓN BILIAR

Ante cualquier cuadro de ictericia la ecografía es la primera técnica a emplear por su elevada sensibilidad para diagnosticar obstrucción biliar y tiene un papel primordial para diferenciar ictericia obstructiva de parenquimatosa.

La obstrucción de la vía biliar trae consigo una dilatación retrógrada de los conductos biliares que se instaura de forma progresiva (2-4 días para CBP y 5-7 días para VBI) y que es fácilmente visible por ecografía.

Las imágenes de dilatación de la vía biliar extrahepática muestran un conducto biliar principal aumentado de calibre que se dispone paralelo a la porta en el hilio dando una imagen de “doble cañón de escopeta”. Si la dilatación se prolonga en el tiempo puede deformar el conducto dándole un aspecto sigmoide.

Un CBP de > 6 mm tiene una S 99% y E 87% para el diagnóstico de obstrucción biliar. Si consideramos el calibre normal hasta 8 mm tiene una S 92% y E 99%. Los falsos negativos se deben a mala ventana acústica, obstrucción reciente o intermitente o bien contenido ecogénico (gas, pus, hemo o prótesis) en la luz del CBP que impide valorar su calibre.

La dilatación de la vía biliar intrahepática se manifiesta al ultrasonido como estructuras tubulares anecoicas intrahepáticas paralelas a las ramas portales a las que acompañan formando imágenes en “rail de tren”. Puede ser una dilatación focal o difusa.

Si la dilatación es severa y difusa se ve la confluencia de los conductos formando una imagen estrellada central o en “cabeza de medusa”. Los conductos biliares intrahepáticos deben diferenciarse de las ramas portales y arteriales, especialmente en la cirrosis, porque carecen de flujo al doppler.



PROGRAMA DOCENTE ACADÉMICO
**GASTROENTEROLOGÍA
 Y HEPATOLOGÍA**

Allí donde se produzca la obstrucción comenzará la dilatación retrógrada quedando el resto del árbol biliar distal menos repleto y por tanto menos visible. Y es en esa zona de transición donde debemos realizar una exploración exhaustiva para buscar la etiología que puede necesitar de cambios posturales, Valsalva, compresión epigástrica y siempre la exploración detallada de la cabeza del páncreas para ver colédoco distal.

La ecografía tiene para el diagnóstico de obstrucción biliar una S: 84,5- 97%, E: 79- 98%^{32,33,34}.

Con una buena técnica ecográfica, el nivel de obstrucción se puede definir hasta en el 92% de los pacientes y la causa con una S 76% y E 98%³⁵

Tabla 2 CAUSAS DE OBSTRUCCIÓN BILIAR

CAUSAS BILIARES	CAUSAS EXTRABILIARES
PATOLOGÍA BILIAR INTRADUCTAL	COMPRESIÓN EXTRÍNSECA BENIGNA
<ul style="list-style-type: none"> • Litiasis • Sd Mirizzi • Barro biliar • Hemobilia • Parásitos • Endoprótesis 	<ul style="list-style-type: none"> • Pancreatitis aguda o crónica • Disfunción Oddi • Divertículo duodenal • Colangiopatía portal • Aneurismas arteriales
PATOLOGÍA BILIAR PARIETAL BENIGNA	COMPRESIÓN EXTRÍNSECA NEOPLÁSICA
<ul style="list-style-type: none"> • Colangitis esclerosante primaria • E. Caroli y quiste de colédoco • Colangiopatía por sida • Colangiopatía IgG4 • Colangitis • Estenosis iatrogénica o traumática 	<ul style="list-style-type: none"> • Lesiones focales hepáticas • Neoplasia de páncreas • Neoplasia ampular • Neoplasia de vesícula • Neoplasia de órganos adyacentes • Adenopatías
PATOLOGÍA BILIAR PARIETAL NEOPLÁSICA	
<ul style="list-style-type: none"> • Colangiocarcinoma • Metástasis 	



8.- PATOLOGÍA INTRADUCTAL

8.1.- COLEDOCOLITIASIS

Es la causa más frecuente de ictericia obstructiva.

Ecográficamente la litiasis intraductal se ve como foco ecogénico con sombra sónica posterior. Sin embargo pueden ser menos ecogénicos que en la vesícula si no están rodeados completamente de bilis y la sombra a veces es difícil de valorar por la interferencia con el gas intestinal. Suelen disponerse en los tramos más distales de colédoco y la interposición de tejidos, gas o grasa dificultan la visión. Pueden ser únicos o múltiples, móviles o enclavados.

Los falsos negativos se deben a malas ventanas sónicas, cálculos pequeños, no dilatación del CBP, cálculo enclavado en colédoco intrapancreático, gas intestinal o aerobilia. Hemos de hacer diagnóstico diferencial con el resto de patología intraluminal y con el gas duodenal, adenopatías calcificadas o masas.

En una revisión Cochrane de 2015 se determinó que la ecografía tiene para la detección de coledocolitiasis una S: 73% y E: 91%³⁶

Las guías de la Sociedad Europea y Americana de Endoscopia^{37,38} utilizan la ecografía junto con la analítica para evaluar el riesgo de presencia de coledocolitiasis y la necesidad de emplear técnicas complementarias para su diagnóstico como USE / C-RM o la indicación de terapéutica. En ambas guías se acepta la presencia ecográfica de cálculos objetivados intraluminales o la dilatación del conducto biliar como criterio de riesgo de padecer coledocolitiasis.

La LITIASIS INTRAHEPÁTICA o HEPATOLITIASIS, es un hallazgo poco frecuente en nuestro medio, pero muy prevalente en países asiáticos donde se asocia a infección parasitaria por *Clonorchis sienensis* (colangitis piógena recurrente), entre otros factores. En nuestro medio suele ser litiasis primaria asociada a estenosis de conductos biliares secundarios a cirugías previas, colangitis primaria o secundaria, enfermedad de Caroli o fístulas biliodigestivas.

Se presentan como imágenes ecogénicas lineales o redondeadas con sombra en el interior de los conductos biliares con dilatación segmentaria de los mismos que a veces es el único hallazgo visible. Diagnóstico diferencial con aerobilia y granulomas calcificados. La hepatolitiasis aumenta el riesgo de colangiocarcinoma.

El síndrome de Mirizzi cursa con dilatación de la vía biliar intrahepática y la vesícula, pero es difícil identificar ecográficamente la litiasis vesicular o cística que comprime el conducto biliar principal.

8.2.- BARRO BILIAR



PROGRAMA DOCENTE ACADÉMICO
GASTROENTEROLOGÍA
Y HEPATOLOGÍA

La presencia de barro biliar en la vía biliar suele acompañar a la litiasis o bien se produce por estasis biliar prolongado. Es más común en el conducto biliar principal pero puede aparecer también en vía biliar intrahepática.

La imagen ecográfica es contenido ecogénico fino que forma un nivel o bien ocupa todo el ducto. No tienen sombra sónica y se movilizan lentamente. Puede distinguirse de las masas ductales por su falta de realce al contraste en todas las fases.

8.3.- AEROBILIA

La presencia de aire en los conductos biliares se debe a fístulas bilioentéricas quirúrgicas o espontáneas, o a la incompetencia del esfínter de Oddi (comúnmente iatrogénica, secundarias por ejemplo a esfinterotomía post CPRE). Más raramente no iatrogénicas, por ejemplo secundaria al paso reciente de cálculos o a colangitis por gérmenes productores de gas.

La imagen ecográfica presenta líneas ecogénicas intraductales distribuidas por la vía biliar intra o extrahepática, móviles y con sombra sónica sucia por dispersión del eco que con frecuencia impiden valorar su calibre.

ENDOPRÓTESIS BILIARES

Debemos conocer cuál es su imagen ecográfica ya que su uso es muy frecuente en nuestra práctica clínica. Aparecen como líneas ecogénicas paralelas en el interior de los conductos, en ocasiones podemos apreciar incluso la malla, y pueden contener aire en su interior.

La hemobilia cuya imagen es similar a la descrita en vesícula, los parásitos intestinales (Áscaris lumbricoides, Clonorchis sinensis o Fasciola hepática) y el material quirúrgico son hallazgos intraluminales menos frecuentes.

9.- PATOLOGÍA PARIETAL

9.1.- COLANGITIS AGUDA

Dada la baja sensibilidad de la Triada de Charcot en la guía clínica de Tokio 2018³⁹ se establece como criterio diagnóstico definitivo la presencia de datos clínicos o analíticos de respuesta inflamatoria sistémica, ictericia o colestasis y datos de imagen (dilatación biliar o identificación de la causa de la misma). La ecografía se considera una herramienta válida para identificar los criterios de imagen y suele emplearse como primera opción por su accesibilidad lo que permite tomar decisiones de urgencia.

Por lo tanto, en una colangitis ecográficamente podemos objetivar la dilatación de la vía biliar e identificar probablemente su etiología. En ocasiones puede observarse un engrosamiento ecogénico, regular y homogéneo de la pared de la vía biliar extrahepática por edema y en la vía biliar intrahepática un refuerzo ecogénico de las triadas portales. Es imprescindible explorar detenidamente el parénquima hepático para descartar abscesos hepáticos asociados.



9.2.- COLANGITIS ESCLEROSANTE PRIMARIA

Es una patología que puede afectar tanto a la vía biliar intra como extrahepática y sus manifestaciones ecográficas dependen de su estado evolutivo. Así puede presentar desde una exploración normal en estadios iniciales hasta datos de cirrosis en estadios avanzados.

Los hallazgos más visibles a nivel de los ductos biliares son:

- Engrosamiento focal o difuso concéntrico o irregular de la pared de los conductos biliares extra o intrahepáticos que puede obliterar la luz.
- La fibrosis periductal se manifiesta como engrosamiento ecogénico de la triada portal o convierte el conducto biliar en un cordón fibroso hiperecogénico
- Dilatación sacular pre-estenótica
- Litiasis intraductal

No obstante, la ecografía tiene un papel limitado en el diagnóstico de la CEP dada la escasa precisión para el estudio de la vía biliar intrahepática, cuya afectación puede pasar desapercibida en la ecografía. Por eso necesitamos completar el estudio con otras técnicas, principalmente C-RM.

Sin embargo, la ecografía es de utilidad para el seguimiento de complicaciones como:

- Evolución a cirrosis
- Detección de colangiocarcinoma cuya incidencia es de hasta 400 veces mayor que en la población sin CEP, con un riesgo de incidencia acumulada a lo largo de la evolución de hasta un 20%⁴⁰. No hay consenso sobre las técnicas de cribado. Mientras la guía americana⁴¹ indica la determinación del marcador CA19.9 combinado con técnica de imagen (C-RM y/o ecografía) cada 6-12m, las guías europea⁴² y británica⁴³ no lo recomiendan.
- Los pacientes con CEP tienen una incidencia del 2%⁴⁴ de carcinoma de vesícula biliar por lo que está indicado cribado ecográfico anual^{45,42}.

9.3.- QUISTES DE COLÉDOCO Y ENFERMEDAD DE CAROLI

Se deben a malformaciones congénitas de la placa ductal embrionaria que traen consigo la formación de quistes en el árbol biliar. Son una patología infrecuente que se suelen diagnosticar en etapas tempranas de la vida. Todani realizó una clasificación según su localización anatómica siendo el más frecuente el tipo I que se manifiesta ecográficamente como una dilatación quística o fusiforme de la vía biliar extrahepática.

El tipo V que afecta a la vía biliar intrahepática corresponde a la Enfermedad de Caroli. Ecográficamente podemos observar dilataciones quísticas de la vía biliar intrahepática que comunican con el árbol biliar lo que les distingue de los quistes simples. Pueden contener litiasis intraductal y es importante explorar las paredes de los quistes dado el riesgo de colangiocarcinoma en esta entidad. Si se acompaña de fibrosis hepática congénita se denomina Síndrome de Caroli y podemos observar ecográficamente datos de hipertensión portal y cirrosis. Si bien su precisión diagnóstica es baja (27%)⁴⁶ la



sospecha ecográfica de esta patología es importante para realizar estudios complementarios (principalmente C-RM) que confirmen el diagnóstico y orienten la terapéutica adecuada.

10.- COLANGIOCARCINOMA

El colangiocarcinoma (CC) es la neoplasia más frecuente de la vía biliar y en su mayor parte corresponde a adenocarcinoma. Se divide según su localización en:

-Colangiocarcinoma intrahepático que se incluye dentro de la sección de lesiones hepáticas focales.

-Colangiocarcinoma extrahepático: hiliar o distal según su localización respecto a la inserción del cístico

En el caso de los extrahepáticos entre los factores de riesgo están la Colangitis esclerosante primaria, Enf de Caroli, quistes de colédoco, infecciones parasitarias, virales, hepatolitiasis y toxinas.

Son neoplasias con gran capacidad de invasión local pero causan metástasis a distancia con menos frecuencia fundamentalmente a hígado, pulmón o peritoneo.

Su principal manifestación clínica es la ictericia por lo que la ecografía es habitualmente la primera técnica empleada en el estudio. De ahí la importancia de sospechar su diagnóstico una vez descartadas otras causas obstructivas.

El colangiocarcinoma hiliar o tumor de Klatskin es el más frecuente de los CC extrahepáticos. Afecta al conducto hepático común y sus ramas primarias. Su extensión ductal (clasificación de Bismuth y Corlette) y extraductal (TNM) condicionan las opciones terapéuticas.

La imagen ecográfica objetiva:

- Dilatación de la vía biliar intrahepática de uno o ambos lóbulos hepáticos, confluentes o no.
- Amputación brusca de los ductos. Es imprescindible explorar con detenimiento los conductos dilatados hasta el hilio para ver donde se amputan y, si es posible, que conductos están afectados.
- La vía biliar distal y la vesícula estarán poco repletos por disminución del flujo biliar.
- En ocasiones podemos observar el engrosamiento irregular de la pared de los conductos biliares afectados o, en fases más avanzadas, una masa hiliar no siempre identificable. Esta masa hiliar presenta ecogenicidad variable generalmente hipo o iso ecoica, heterogénea, de bordes mal definidos que suele infravalorar la infiltración hepática y la ductal.
- El Doppler puede valorar la compresión o infiltración vascular que suele acompañarse de atrofia del lóbulo por disminución del flujo.



PROGRAMA DOCENTE ACADÉMICO
GASTROENTEROLOGÍA
Y HEPATOLOGÍA

- Debemos valorar la presencia de infiltración hepática, adenopatías o implantes peritoneales.

La ecografía con contraste puede contribuir al diagnóstico del colangiocarcinoma hiliar que muestra un comportamiento variable⁴⁷ en fase arterial:

- 44% hiperrealce (periférico 9%, homogéneo 35%, heterogéneo 56%)
- 44% isorealce
- 12% hiporealce

Fase venosa: hiporealce con lavado rápido (95%)

CEUS contribuye a localizar y delimitar la masa, valorar la infiltración hepática y la afectación vascular portal (S 89,5%).

COLANGIOCARCINOMA DISTAL

Se localiza distalmente a la inserción del cístico. Ecográficamente observamos:

- obstrucción biliar distal con dilatación retrograda de todo el árbol biliar incluyendo hidrops vesicular
- En ocasiones podemos identificar engrosamiento irregular de la pared del conducto biliar o contenido ecogénico en la luz que expande el conducto y borra los contornos de la pared
- masa hipoeoica e hipovascular de bordes mal definidos que ocupa la luz que puede ser difícil de distinguir de adenopatías o infiltración de neoplasias de órganos adyacentes.
- Puede afectar a la porta e invadir estructuras cercanas como cístico, vesícula, hígado o colon.

La ecografía con contraste pone de manifiesto el realce del contenido luminal, lo que descarta que se trate de barro biliar. El colangiocarcinoma distal puede tener realce periférico o heterogéneo en fase arterial con lavado del contraste en fase venosa. Va a colaborar a delimitar la lesión y su relación con estructuras adyacentes.

La ecografía es muy sensible para diagnosticar obstrucción biliar pero, incluso contando con el contraste, resulta insuficiente para determinar la extensión tumoral ductal, la infiltración local y la extensión a distancia del colangiocarcinoma hiliar o distal. Para el correcto diagnóstico, estadificación y planificación terapéutica del colangiocarcinoma, vamos a necesitar otras técnicas de imagen complementarias (C-RM, USE, Colangioscopia, CPRE, TC, e incluso ultrasonido intraductal de 15-20 MHz insertado en vía biliar a través del canal del duodenoscopia)^{48, 49}

CONCLUSIONES

- La ecografía es la técnica de elección para el estudio de la vesícula biliar.
- Es necesario un examen detallado del contenido y las características parietales.
- La patología vesicular suele ser benigna pero no debemos olvidar el riesgo de neoplasia.



PROGRAMA DOCENTE ACADÉMICO
**GASTROENTEROLOGÍA
Y HEPATOLOGÍA**

- La ecografía es la primera técnica diagnóstica para el estudio de la ictericia.
- La exploración detenida de la vía biliar intra y extrahepática identifica el nivel de la obstrucción biliar y en muchos casos su causa.
- En la sospecha clínica de colecistitis o colangitis la ecografía es la técnica de elección para tomar decisiones urgentes.
- El contraste ecográfico mejora la capacidad diagnóstica del ultrasonido en algunas patologías biliares.

BIBLIOGRAFÍA

¹ Sidhu PS, Cantisani V, Dietrich CF, Gilja OH, Saftoiu A, Bartels E, Bertolotto M, Calliada F, Clevert DA, Cosgrove D, Deganello A, D'Onofrio M, Drudi FM, Freeman S, Harvey C, Jenssen C, Jung EM, Klausner AS, Lassau N, Meloni MF, Leen E, Nicolau C, Nolsoe C, Piscaglia F, Prada F, Prosch H, Radzina M, Savelli L, Weskott HP, Wijkstra H. The EFSUMB Guidelines and es Mar 6. PMID: 29510439.

² Brunetti JC. Cholelithiasis imaging. <http://emedicine.medscape.com/article/366246-overview#a23>. Accessed January 14, 2014

³ Abraham S, Rivero HG, Erlikh IV, Griffith LF, Kondamudi VK. Surgical and nonsurgical management of gallstones. *Am Fam Physician*. 2014 May 15;89(10):795-802. PMID: 24866215.

⁴ Serra C, Felicani C, Mazzotta E, et al. CEUS in the differential diagnosis between biliary sludge, benign lesions and malignant lesions. *Journal of Ultrasound*. 2018 Jun;21(2):119-126. DOI: 10.1007/s40477-018-0286-5. PMID: 29476456; PMCID: PMC5972101.

⁵ Green MH, Duell RM, Johnson CD, Jamieson NV. Haemobilia. *Br J Surg* 2001; 88: 773–786.

⁶ WSES2020 Pisano M. World Society of Emergency Surgery updated guidelines for the diagnosis and treatment of acute calculus cholecystitis. *World J Emerg Surg* 2020 Nov 5;15(1):61. doi: 10.1186/s13017-020-00336-x

⁷ Yokoe M, Hata J, Takada T, Strasberg SM, Asbun HJ, Wakabayashi G, Kozaka K, Endo I, Deziel DJ, Miura F, Okamoto K, Hwang TL, Huang WS, Ker CG, Chen MF, Han HS, Yoon YS, Choi IS, Yoon DS, Noguchi Y, Shikata S, Ukai T, Higuchi R, Gabata T, Mori Y, Iwashita Y, Hibi T, Jagannath P, Jonas E, Liau KH, Derveniz C, Gouma DJ, Cherqui D, Belli G, Garden OJ, Giménez ME, de Santibañes E, Suzuki K, Umezawa A, Supe AN, Pitt HA, Singh H, Chan ACW, Lau WY, Teoh AYB, Honda G, Sugioka A, Asai K, Gomi H, Itoi T, Kiriyama S, Yoshida M, Mayumi T, Matsumura N, Tokumura H, Kitano S, Hirata K, Inui K, Sumiyama Y, Yamamoto M. Tokyo Guidelines 2018: diagnostic criteria and severity grading of acute cholecystitis (with videos). *J Hepatobiliary Pancreat Sci*. 2018 Jan;25(1):41-54. doi: 10.1002/jhbp.515. Epub 2018 Jan 9. PMID: 29032636.

⁸ Trowbridge RL, Rutkowski NK, Shojania KG. Does This Patient Have Acute Cholecystitis? *JAMA*. 2003;289(1):80–86. doi:10.1001/jama.289.1.80

⁹ Kiewiet JJ, Leeuwenburgh MM, Bipat S, Bossuyt PM, Stoker J, Boermeester MA. A systematic review and meta-analysis of diagnostic performance of imaging in acute cholecystitis. *Radiology*. 2012 Sep;264(3):708-20. doi: 10.1148/radiol.12111561. Epub 2012 Jul 12. PMID: 22798223.



-
- ¹⁰ Shekarchi B, Hejripour Rafsanjani SZ, Shekar Riz Fomani N, Chahardoli M. Emergency Department Bedside Ultrasonography for Diagnosis of Acute Cholecystitis; a Diagnostic Accuracy Study. *Emerg (Tehran)*. 2018;6(1):e11. Epub 2018 Jan 20. PMID: 29503836; PMCID: PMC5827043.
- ¹¹ Ra JC, Lee ES, Park HJ, et al. Efficacy of Superb Microvascular Imaging for Diagnosing Acute Cholecystitis: Comparison with Conventional Ultrasonography. *Ultrasound Med Biol*. 2018;44(9):1968–77. doi.org/10.1016/j.ultrasmedbio.2018.05.014
- ¹² Barie PS, Eachempati SR. Acute acalculous cholecystitis. *Gastroenterol Clin North Am*. 2010 Jun;39(2):343-57, x. doi: 10.1016/j.gtc.2010.02.012. PMID: 20478490.
- ¹³ Wu CH, Chen CC, Wang CJ et al (2011) Discrimination of gangrenous from uncomplicated acute cholecystitis: accuracy of CT findings. *Abdom Imaging* 2011;36:174–178
- ¹⁴ Patel NB, Oto A, Thomas S. Multidetector CT of emergent biliary pathologic conditions. *Radiographics*. 2013 Nov-Dec;33(7):1867-88. doi: 10.1148/rg.337125038. PMID: 24224584.
- ¹⁵ Merriam LT, Kanaan SA, Dawes LG et al Gangrenous cholecystitis: analysis of risk factors and experience with laparoscopic cholecystectomy. *Surgery* 1999; 126:680–685
- ¹⁶ Ripollés T, Martínez-Pérez MJ, Martín G, Vizuete J, Martínez-García R, Diez J, Martí E. Usefulness of contrast-enhanced US in the diagnosis of acute gangrenous cholecystitis: A comparative study with surgical and pathological findings. *Eur J Radiol*. 2016 Jan;85(1):31-38. doi: 10.1016/j.ejrad.2015.10.010. Epub 2015 Oct 26. PMID: 26724646.
- ¹⁷ Derici H Kara C, et al. . Diagnosis and treatment of gallbladder perforation. *World J.Gastroenterol*. 2006;12(48):7832-7836. PMID 17203529. doi: 10.3748/wjg.v12.i48.7832
- ¹⁸ Sagrini E, Pecorelli A, Pettinari I, Cucchetti A, Stefanini F, Bolondi L, Piscaglia F. Contrast-enhanced ultrasonography to diagnose complicated acute cholecystitis. *Intern Emerg Med*. 2016 Feb;11(1):19-30. doi: 10.1007/s11739-015-1263-z. Epub 2015 Jun 16. PMID: 26078199.
- ¹⁹ Sood BP. Role of sonography in the diagnosis of gallbladder perforation. *J Clin Ultrasound* 2002 Jun;30(5):270-274
- ²⁰ Schnelldorfer T. Porcelain gallbladder: a benign process or concern for malignancy? *J Gastrointest Surg*. 2013 Jun;17(6):1161-8. doi: 10.1007/s11605-013-2170-0. Epub 2013 Feb 20. PMID: 23423431.
- ²¹ Wiles R, Thoeni RF, Barbu ST, Vashist YK, Rafaelsen SR, Dewhurst C, Arvanitakis M, Lahaye M, Soltes M, Perinel J, Roberts SA. Management and follow-up of gallbladder polyps : Joint guidelines between the European Society of Gastrointestinal and Abdominal Radiology (ESGAR), European Association for Endoscopic Surgery and other Interventional Techniques (EAES), International Society of Digestive Surgery - European Federation (EFISDS) and European Society of Gastrointestinal Endoscopy (ESGE). *Eur Radiol*. 2017 Sep;27(9):3856-3866. doi: 10.1007/s00330-017-4742-y. Epub 2017 Feb 9. PMID: 28185005; PMCID: PMC5544788
- ²² Liang X, Jing X. Meta-analysis of contrast-enhanced ultrasound and contrast-enhanced harmonic endoscopic ultrasound for the diagnosis of gallbladder malignancy. *BMC Med Inform Decis Mak*. 2020 Sep 17;20(1):235. doi: 10.1186/s12911-020-01252-5. PMID: 32943025; PMCID: PMC7499977.
- ²³ Estimaciones de la incidencia del cáncer en España, 2020. *Red Española de Registros de Cáncer (REDECAN)*, 2020.
- ²⁴ Kanthan R, Senger JL, Ahmed S, Kanthan SC. Gallbladder Cancer in the 21st Century. *J Oncol*. 2015;2015:967472. doi: 10.1155/2015/967472. Epub 2015 Sep 1. PMID: 26421012; PMCID: PMC4569807.
- ²⁵ K.S. Lim, C.C. Peters, A. Kow, et al. The varying faces of gall bladder carcinoma: pictorial essay *Acta Radiol*, 53 (2012), pp. 494-500
- ²⁶ Liu LN, Xu HX, Lu MD, Xie XY, Wang WP, Hu B, Yan K, Ding H, Tang SS, Qian LX, Luo BM, Wen YL. Contrast-enhanced ultrasound in the diagnosis of gallbladder diseases: a multi-center experience. *PLoS*



- One. 2012;7(10):e48371. doi: 10.1371/journal.pone.0048371. Epub 2012 Oct 31. PMID: 23118996; PMCID: PMC3485234.
- ²⁷ Serra C, Felicani C, Mazzotta E, Gabusi V, Grasso V, De Cinque A, Giannitrapani L, Soresi M. CEUS in the differential diagnosis between biliary sludge, benign lesions and malignant lesions. *J Ultrasound*. 2018 Jun;21(2):119-126. doi: 10.1007/s40477-018-0286-5. Epub 2018 Feb 23. PMID: 29476456; PMCID: PMC5972101.
- ²⁸ Cheng Y, Wang M, Ma B, Ma X. Potential role of contrast-enhanced ultrasound for the differentiation of malignant and benign gallbladder lesions in East Asia: A meta-analysis and systematic review. *Medicine (Baltimore)*. 2018 Aug;97(33):e11808. doi: 10.1097/MD.00000000000011808. PMID: 30113470; PMCID: PMC6112946.
- ²⁹ Dong Y, Liu L, Cao Q, Zhang Q, Qiu Y, Yang D, Yu L, Wang WP. Differential diagnosis of focal gallbladder lesions: The added value of contrast enhanced ultrasound with liner transducers. *Clin Hemorheol Microcirc*. 2020;74(2):167-178. doi: 10.3233/CH-190639. PMID: 31306115.
- ³⁰ Yoon WJ, Yoon YB, Kim YJ, Ryu JK, Kim YT. Metastasis to the gallbladder: A single-center experience of 20 cases in South Korea. *World J Gastroenterol* 2009; 15(38): 4806-4809 [PMID: 19824115 DOI: 10.3748/wjg.15.4806]
- ³¹ A. Brink, M.D. *Semin Biliary stone disease* G.S. Gazelle, S. Saini, P.R. Mueller (Eds.), Hepatobiliary and pancreatic radiology imaging and intervention, Thieme Medical Publishers Inc, New York (1998), pp. 591-629
- ³² Hanif H, Khan SA, Muneer S, Adil SO. Diagnostic accuracy of ultrasound in evaluation of obstructive jaundice with MRCP as gold standard. *Pak J Med Sci*. 2020;36(4):652-656. doi:10.12669/pjms.36.4.1665
- ³³ Kani AA, Javaid RH, Ghaffar A, Khan S. Ultrasonography in obstructive jaundice. *Professional Med J*. 2012;19(4):436-441
- ³⁴ Ferrari FS, Fantozzi F, Tasciotti L, Vigni F, Scotto F, Frasci P. US, MRCP, CCT and ERCP: a comparative study in 131 patients with suspected biliary obstruction. *Med Sci Monit*. 2005 Mar;11(3):MT8-18. PMID: 15735576.
- ³⁵ Fadahunsi OO, Ibitoye BO, Adisa AO, Alatise OI, Adetiloye VA, Idowu BM. Diagnostic accuracy of ultrasonography in adults with obstructive jaundice. *J Ultrason*. 2020;20(81):e100-e105. doi: 10.15557/JoU.2020.0016. Epub 2020 Jun 15. PMID: 32609962; PMCID: PMC7409548.
- ³⁶ Gurusamy KS, Giljaca V, Takwoingi Y, Higgie D, Poropat G, Štimac D, Davidson BR. Ultrasound versus liver function tests for diagnosis of common bile duct stones. *Cochrane Database of Systematic Reviews* 2015, Issue 2. Art. No.: CD011548. DOI: 10.1002/14651858.CD011548. Accessed 08 November 2021.
- ³⁷ Manes G, Paspatis G, Aabakken L, Anderloni A, Arvanitakis M, Ah-Soune P, Barthet M, Domagk D, Dumonceau JM, Gigot JF, Hritz I, Karamanolis G, Laghi A, Mariani A, Paraskeva K, Pohl J, Ponchon T, Swahn F, Ter Steege RWF, Tringali A, Vezakis A, Williams EJ, van Hooft JE. Endoscopic management of common bile duct stones: European Society of Gastrointestinal Endoscopy (ESGE) guideline. *Endoscopy*. 2019 May;51(5):472-491. doi: 10.1055/a-0862-0346. Epub 2019 Apr 3. PMID: 30943551.
- ³⁸ ASGE Standards of Practice Committee, Buxbaum JL, Abbas Fehmi SM, Sultan S, Fishman DS, Qumseya BJ, Cortessis VK, Schilperoort H, Kysh L, Matsuoka L, Yachimski P, Agrawal D, Gurudu SR, Jamil LH, Jue TL, Khashab MA, Law JK, Lee JK, Naveed M, Sawhney MS, Thosani N, Yang J, Wani SB. ASGE guideline on the role of endoscopy in the evaluation and management of choledocholithiasis. *Gastrointest Endosc*. 2019 Jun;89(6):1075-1105.e15. doi: 10.1016/j.gie.2018.10.001. Epub 2019 Apr 9. PMID: 30979521.
- ³⁹ Kiriya S, Kozaka K, Takada T, Strasberg SM, Pitt HA, Gabata T, Hata J, Liau KH, Miura F, Horiguchi A, Liu KH, Su CH, Wada K, Jagannath P, Itoi T, Gouma DJ, Mori Y, Mukai S, Giménez ME, Huang WS, Kim MH, Okamoto K, Belli G, Dervenis C, Chan ACW, Lau WY, Endo I, Gomi H, Yoshida M, Mayumi T, Baron TH, de Santibañes E, Teoh AYB, Hwang TL, Ker CG, Chen MF, Han HS, Yoon YS, Choi IS, Yoon DS, Higuchi R, Kitano S, Inomata M, Deziel DJ, Jonas E, Hirata K, Sumiyama Y, Inui K, Yamamoto M. Tokyo Guidelines



PROGRAMA DOCENTE ACADÉMICO
GASTROENTEROLOGÍA
Y HEPATOLOGÍA

2018: diagnostic criteria and severity grading of acute cholangitis (with videos). *J Hepatobiliary Pancreat Sci.* 2018 Jan;25(1):17-30. doi: 10.1002/jhbp.512. Epub 2018 Jan 5. PMID: 29032610.

⁴⁰ Boonstra K, Weersma RK, van Erpecum KJ, Rauws EA, Spanier BW, Poen AC, van Nieuwkerk KM, Drenth JP, Witterman BJ, Tuynman HA, Naber AH, Kingma PJ, van Buuren HR, van Hoek B, Vleggaar FP, van Geloven N, Beuers U, Ponsioen CY; EpiPSCPC Study Group. Population-based epidemiology, malignancy risk, and outcome of primary sclerosing cholangitis. *Hepatology.* 2013 Dec;58(6):2045-55. doi: 10.1002/hep.26565. Epub 2013 Oct 17. PMID: 23775876.

⁴¹ Lindor KD, Kowdley KV, Harrison ME; American College of Gastroenterology. ACG Clinical Guideline: Primary Sclerosing Cholangitis. *Am J Gastroenterol.* 2015 May;110(5):646-59; quiz 660. doi: 10.1038/ajg.2015.112. Epub 2015 Apr 14. PMID: 25869391.

⁴² Beuers U, Boberg KM, Chapman RW, et al. EASL Clinical Practice Guidelines: management of cholestatic liver diseases. *J Hepatol.* 2009;51(2):237-267. doi: 10.1016/j.jhep.2009.04.009. Epub 2009 Jun 6. PMID: 19501929.

⁴³ Chapman MH, Thorburn D, Hirschfield GM, Webster GGJ, Rushbrook SM, Alexander G, Collier J, Dyson JK, Jones DE, Patanwala I, Thain C, Walmsley M, Pereira SP. British Society of Gastroenterology and UK-PSC guidelines for the diagnosis and management of primary sclerosing cholangitis. *Gut.* 2019 Aug;68(8):1356-1378. doi: 10.1136/gutjnl-2018-317993. Epub 2019 Jun 1. PMID: 31154395; PMCID: PMC6691863

⁴⁴ Said K, Glaumann H, Bergquist A. Gallbladder disease in patients with primary sclerosing cholangitis. *J Hepatol* 2008;48:598-605

⁴⁵ Chapman R, Fevery J, Kalloo A, Nagorney DM, Boberg KM, Shneider B, Gores GJ; American Association for the Study of Liver Diseases. Diagnosis and management of primary sclerosing cholangitis. *Hepatology.* 2010 Feb;51(2):660-78. doi: 10.1002/hep.23294. PMID: 20101749

⁴⁶ Wang ZX, Li YG, Wang RL, Li YW, Li ZY, Wang LF, Yang HY, Zhu Y, Wang Y, Bai YF, He TT, Zhang XF, Xiao XH. Clinical classification of Caroli's disease: an analysis of 30 patients. *HPB (Oxford).* 2015 Mar;17(3):278-83. doi: 10.1111/hpb.12330. Epub 2014 Oct 19. PMID: 25327281; PMCID: PMC4333791

⁴⁷ Xu HX, Chen LD, Xie XY, Xie XH, Xu ZF, Liu GJ, Lin MX, Wang Z, Lu MD. Enhancement pattern of hilar cholangiocarcinoma: contrast-enhanced ultrasound versus contrast-enhanced computed tomography. *Eur J Radiol.* 2010 Aug;75(2):197-202. doi: 10.1016/j.ejrad.2009.04.060. Epub 2009 May 22. PMID: 19464836.

⁴⁸ Dondossola D, Ghidini M, Grossi F, Rossi G, Foschi D. Practical review for diagnosis and clinical management of perihilar cholangiocarcinoma. *World J Gastroenterol.* 2020 Jul 7;26(25):3542-3561. doi: 10.3748/wjg.v26.i25.3542. PMID: 32742125; PMCID: PMC7366054.

⁴⁹ Meister T, Heinzow HS, Woestmeyer C, Lenz P, Menzel J, Kucharzik T, Domschke W, Domagk D. Intraductal ultrasound substantiates diagnostics of bile duct strictures of uncertain etiology. *World J Gastroenterol.* 2013 Feb 14;19(6):874-81. doi: 10.3748/wjg.v19.i6.874. PMID: 23430958; PMCID: PMC3574884