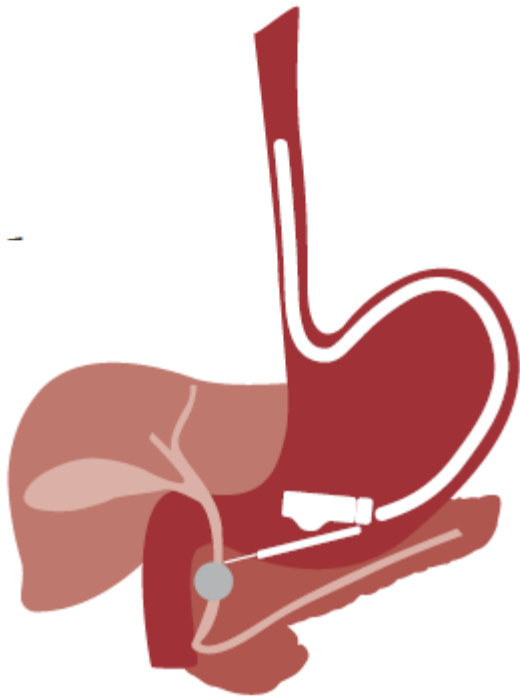


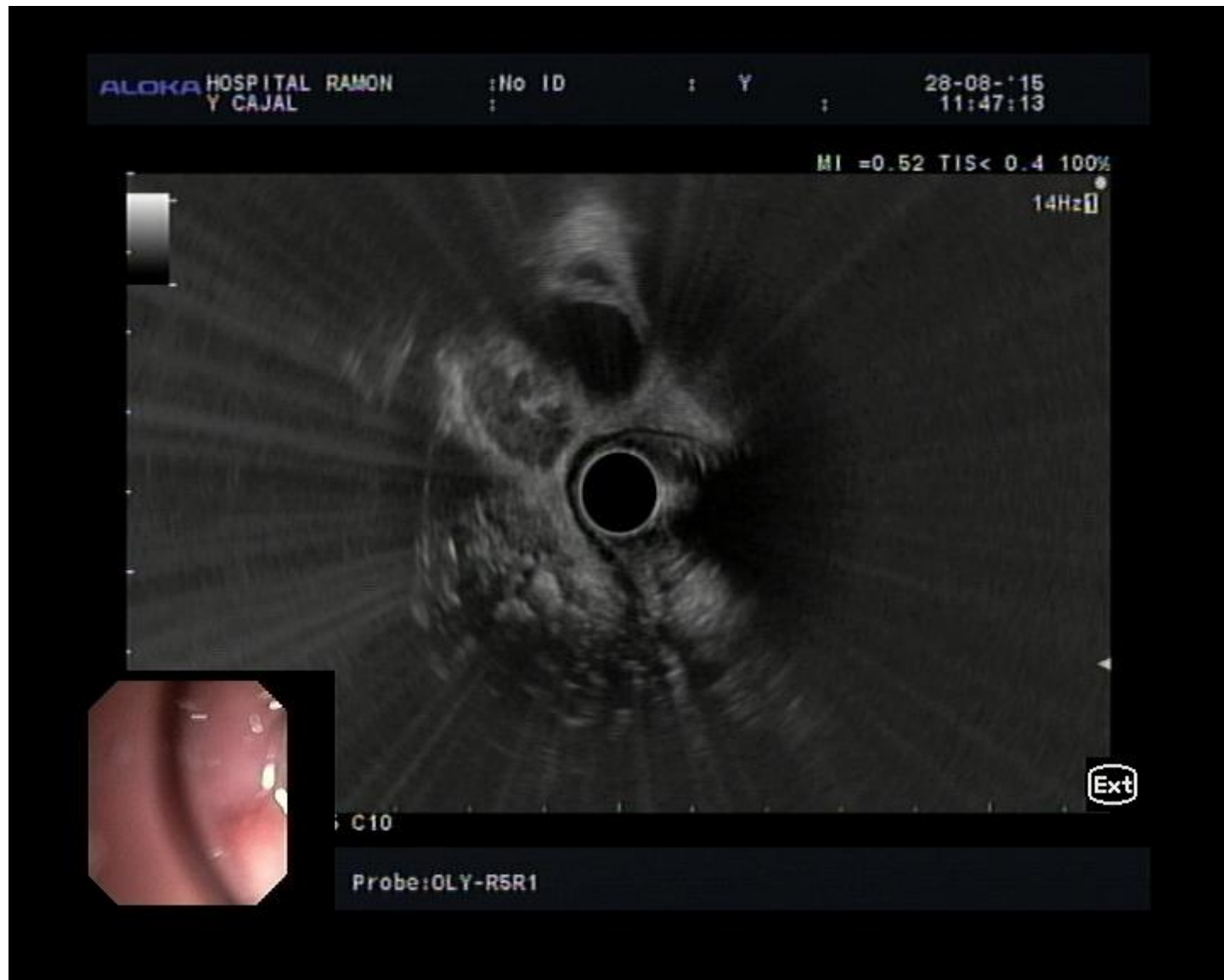
**Especialización en
Ultrasonografía
Endoscópica Avanzada**



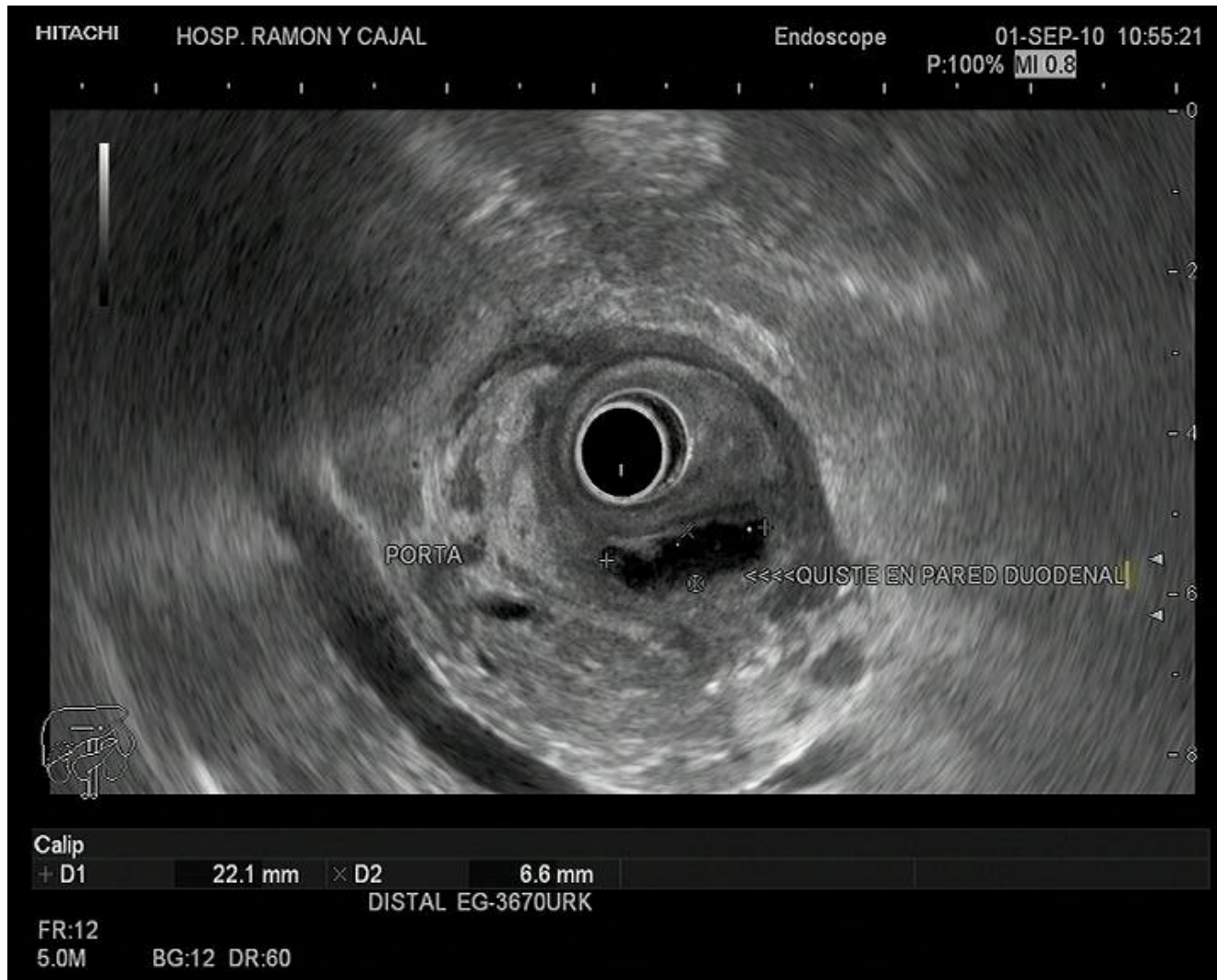**GALERÍA IMÁGENES
ECOENDOSCOPIA
PANCREATITIS CRÓNICA**

1ª edición
Curso 2016/201

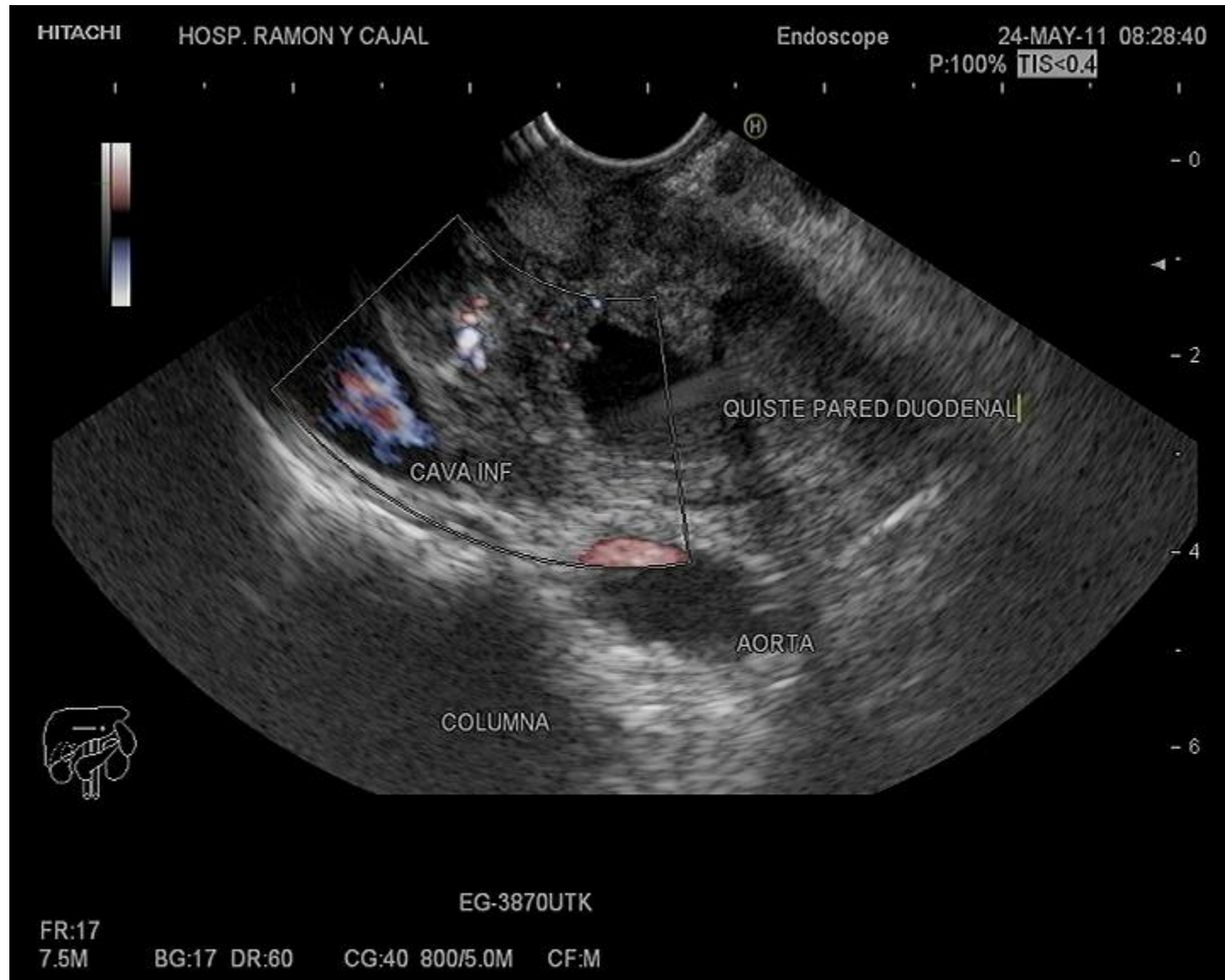
PANCREATITIS CRÓNICA. CALCIFICACIONES CABEZA



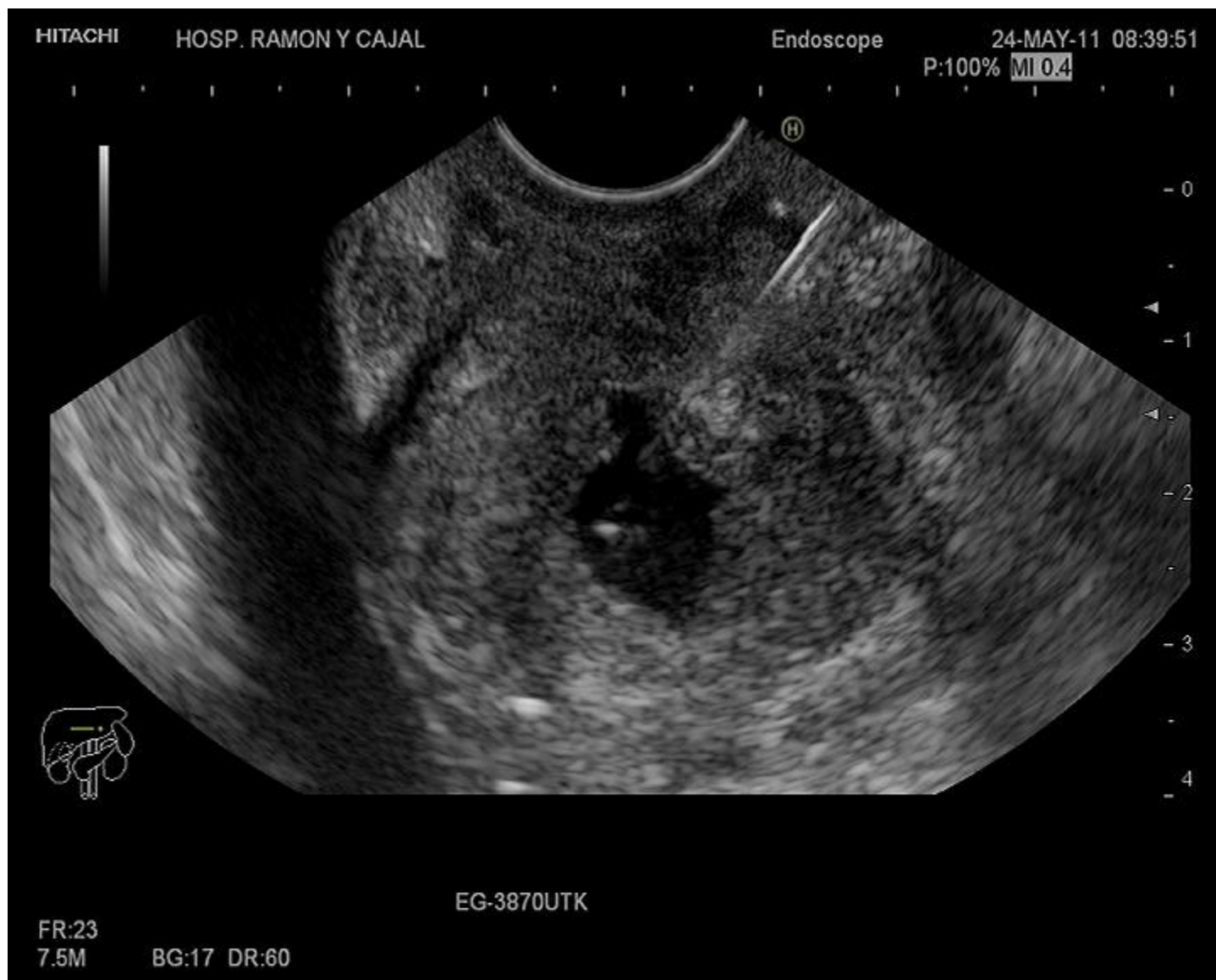DISTROFIA QUÍSTICA PARED DUODENAL (PANCREATITIS DEL SURCO)



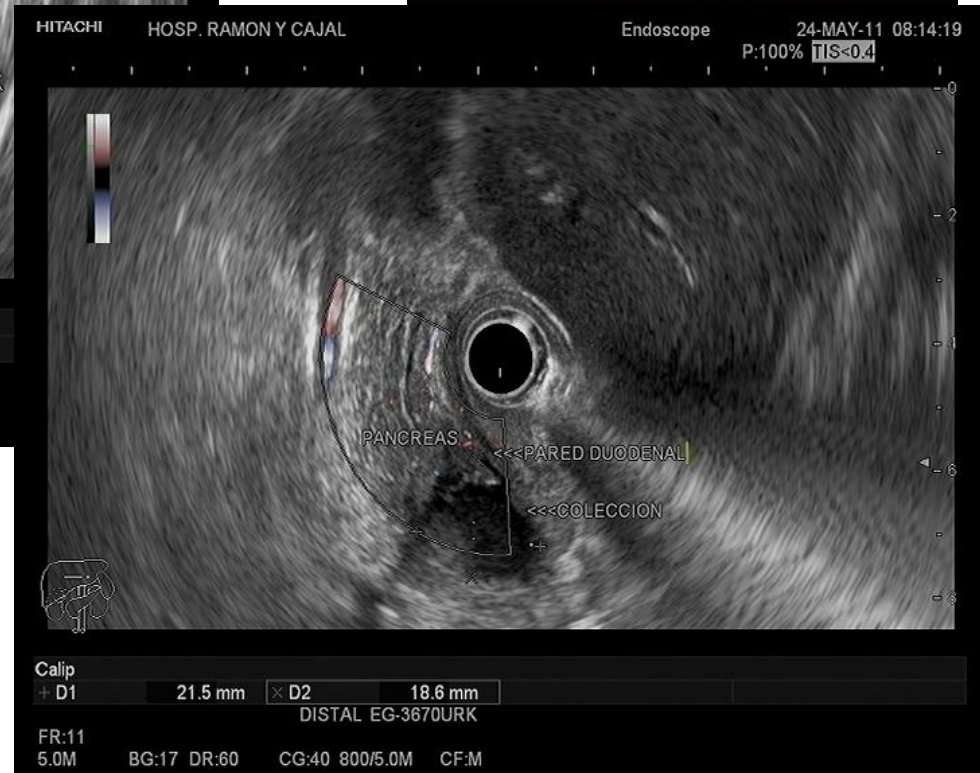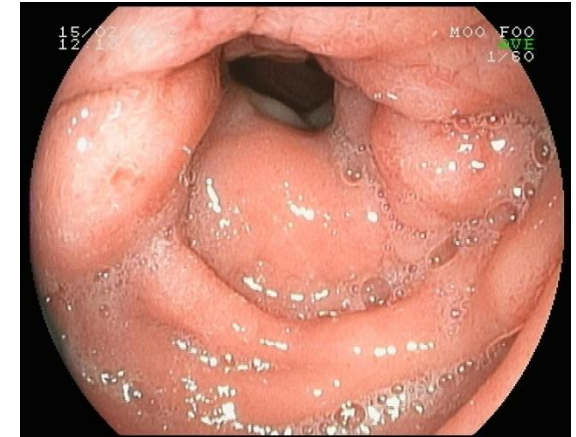
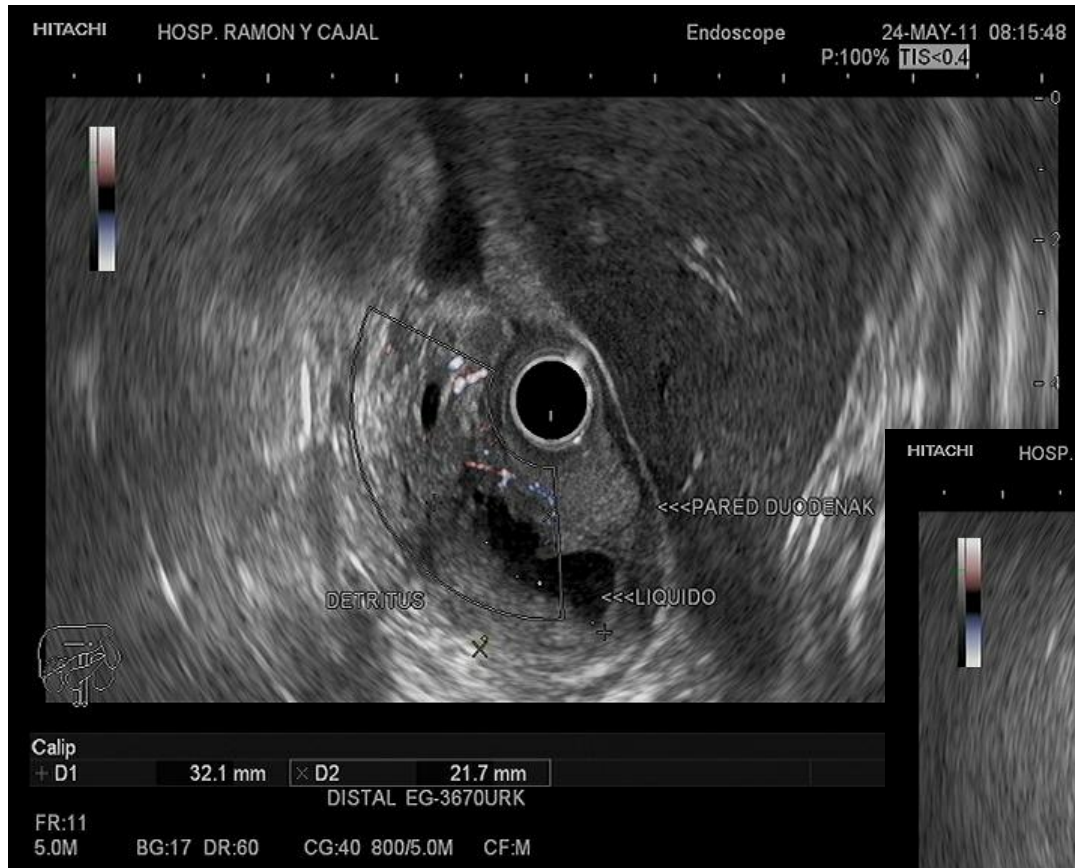DISTROFIA QUÍSTICA PARED DUODENAL (PANCREATITIS DEL SURCO)



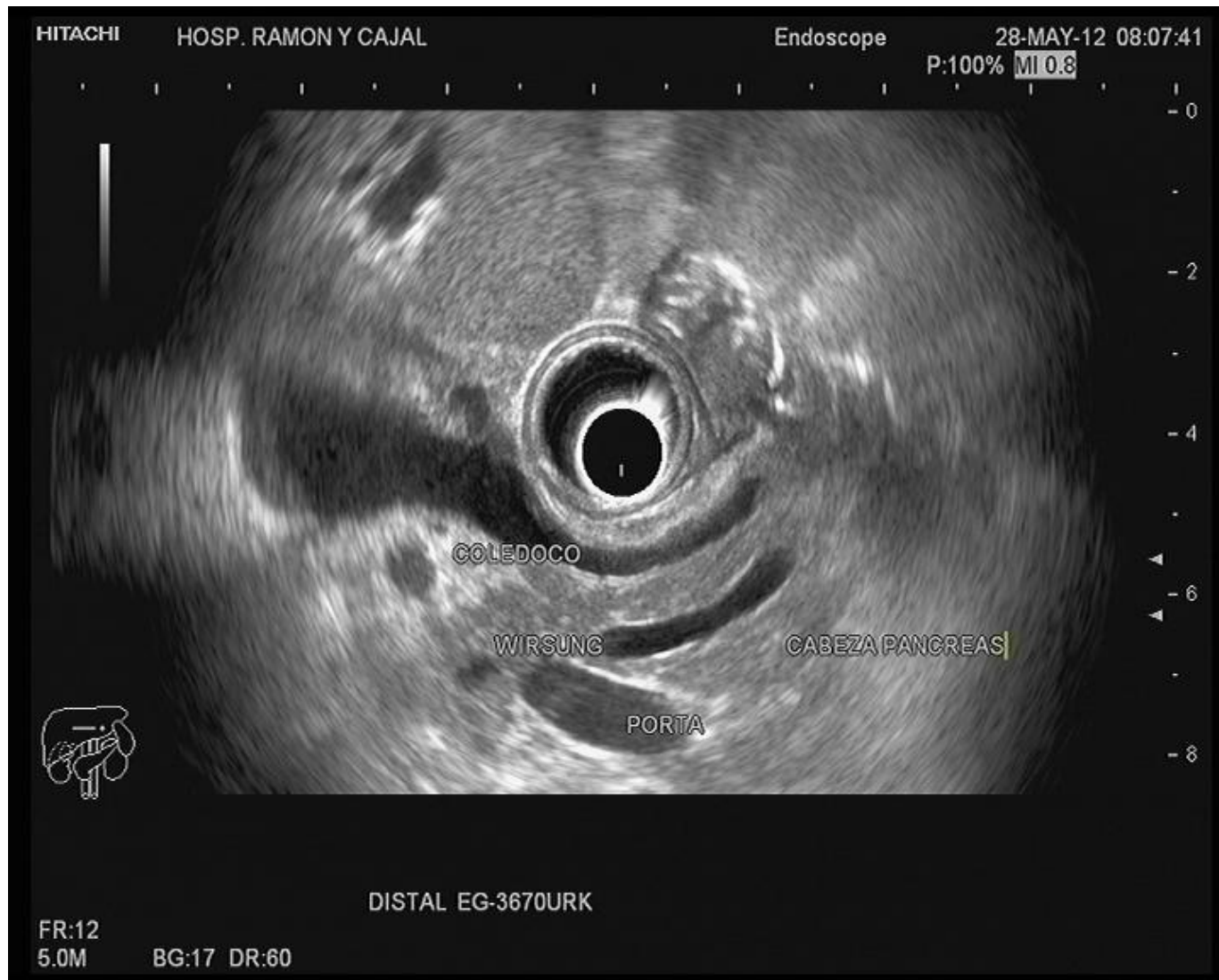PAAF QUISTE (DISTROFIA QUÍSTICA PARED DUODENAL)



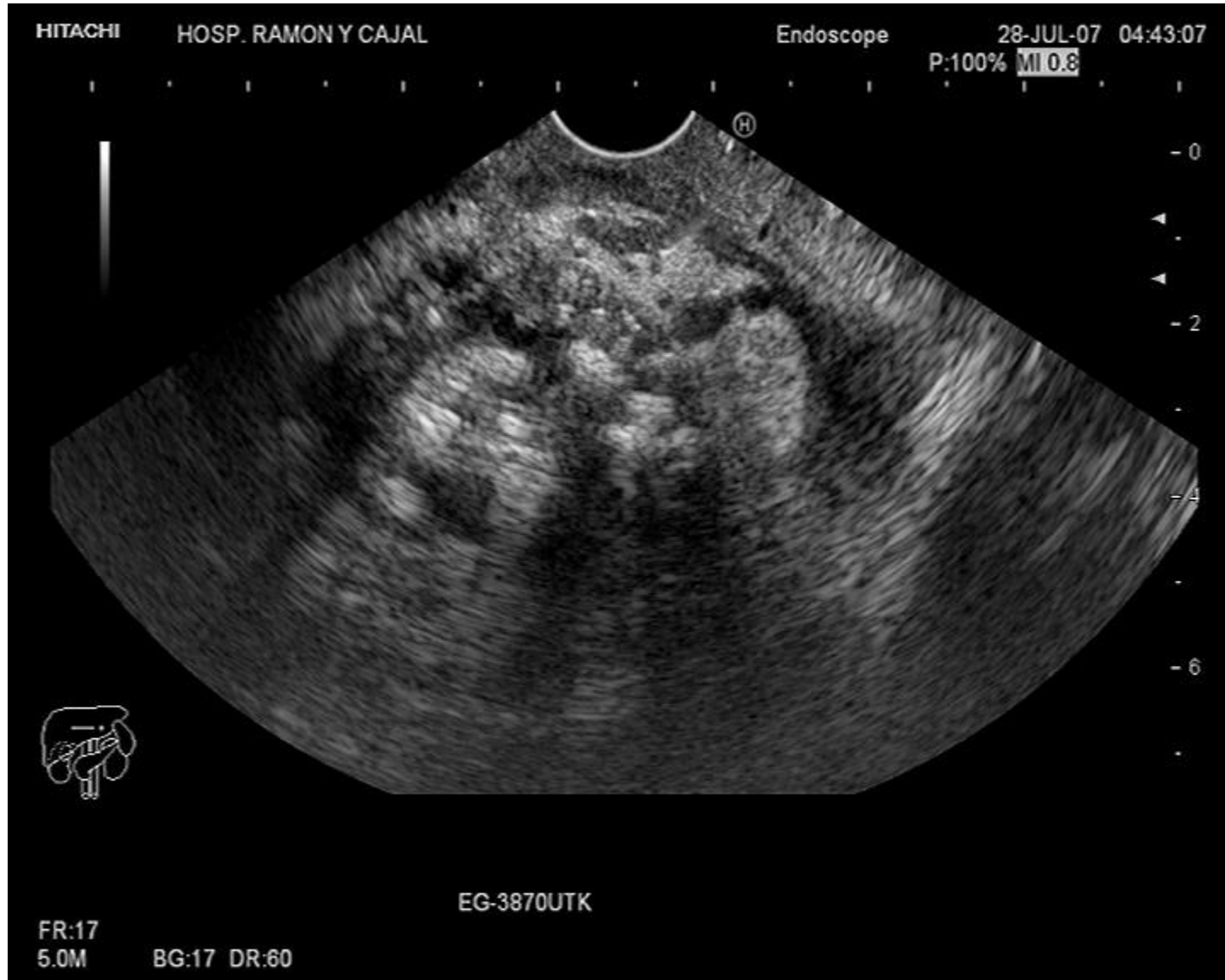DISTROFIA QUÍSTICA PARED DUODENAL (PANCREATITIS DEL SURCO)



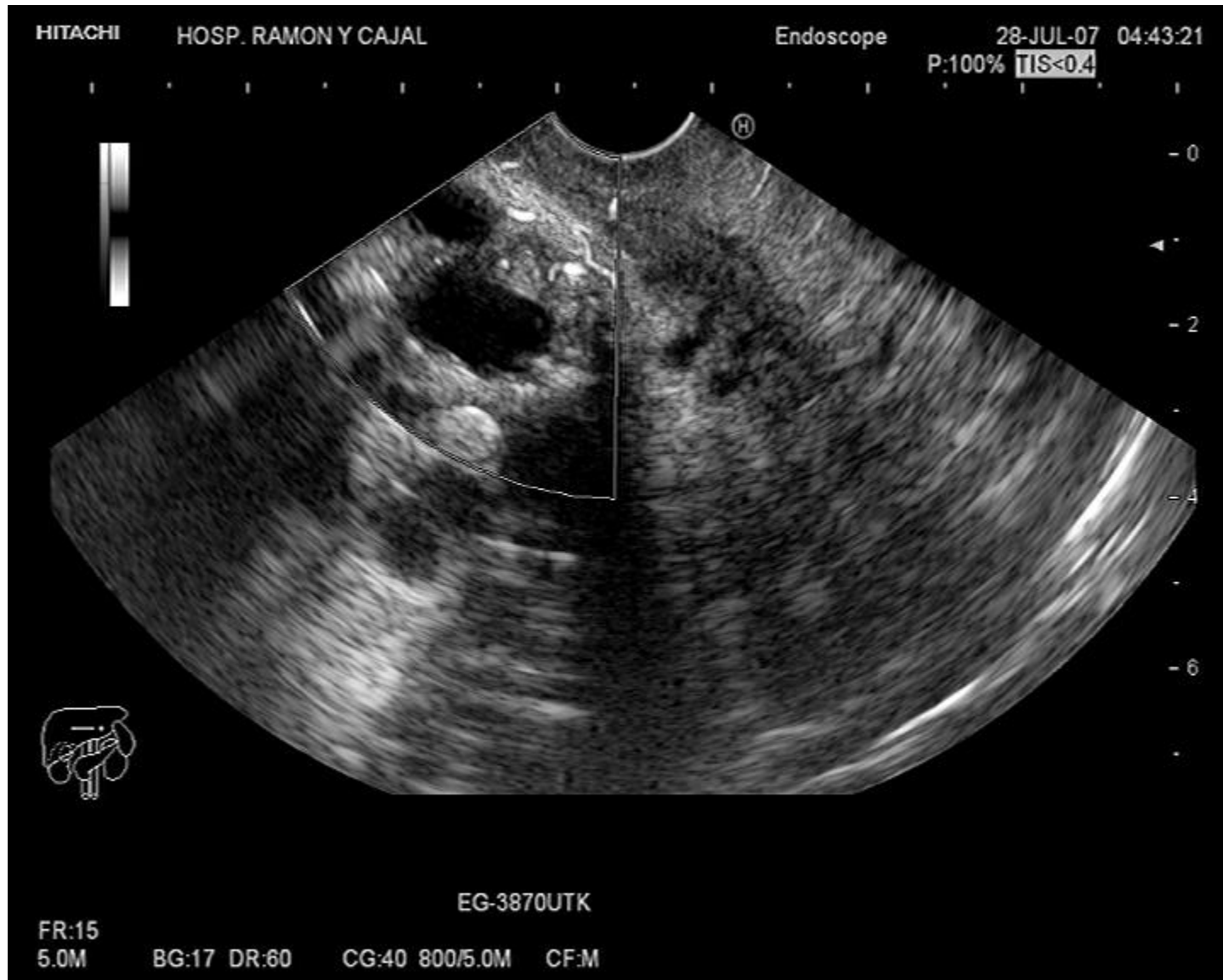CONDUCTO PANCREÁTICO DILATADO PAREDES HIPERECOGÉNICAS



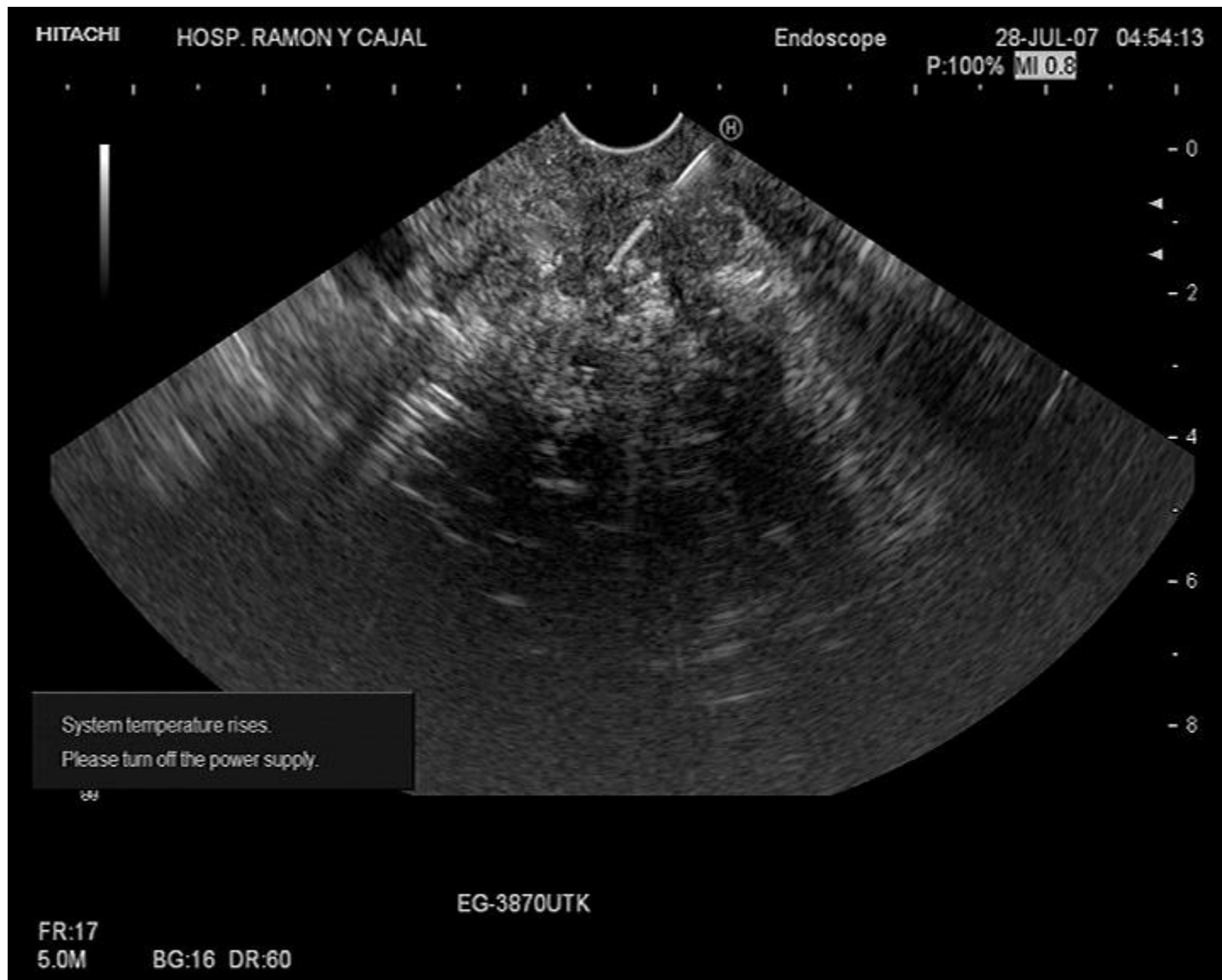PANCREATTIS CRÓNICA CALCIFICANTE



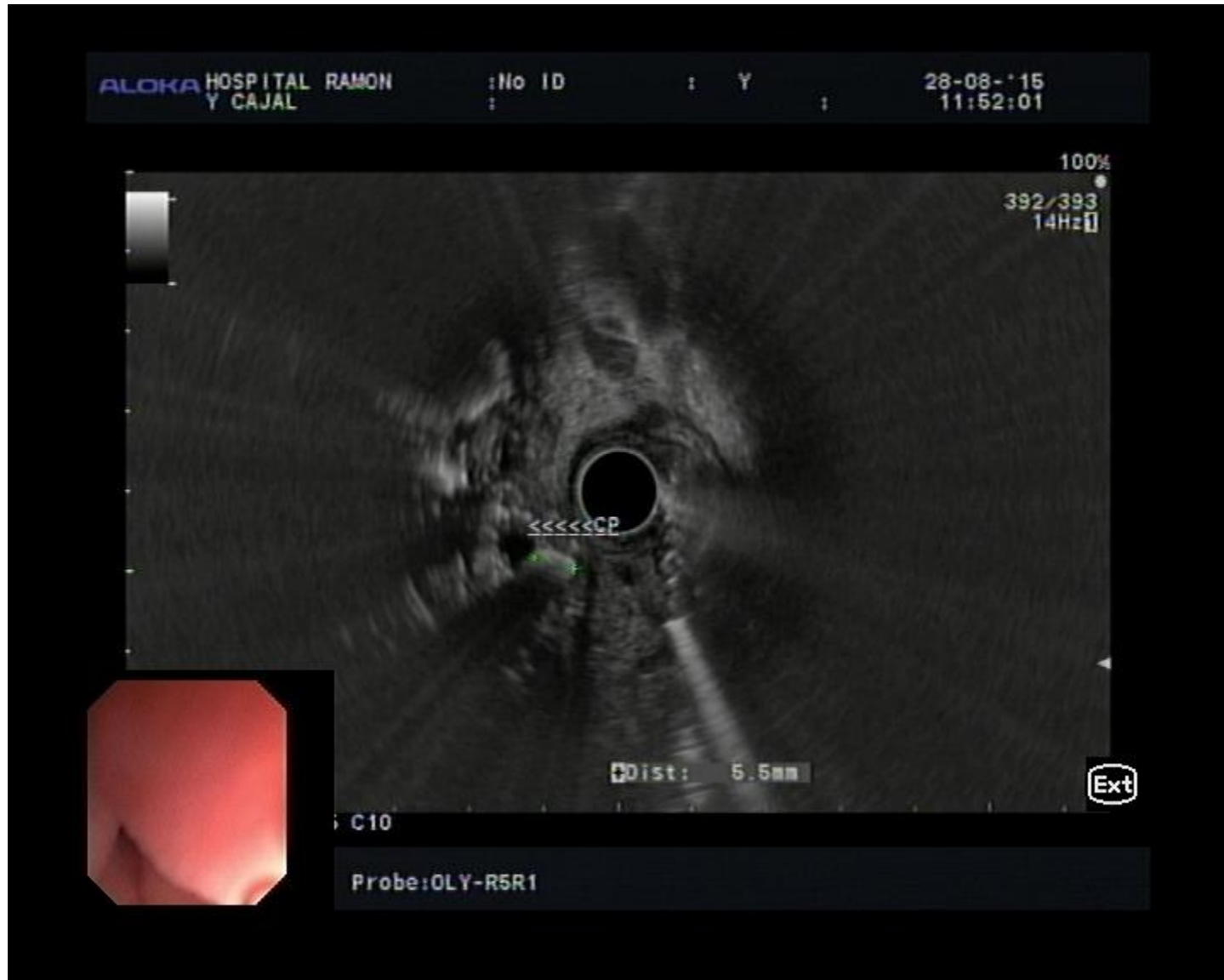WIRSUNG DILATADO



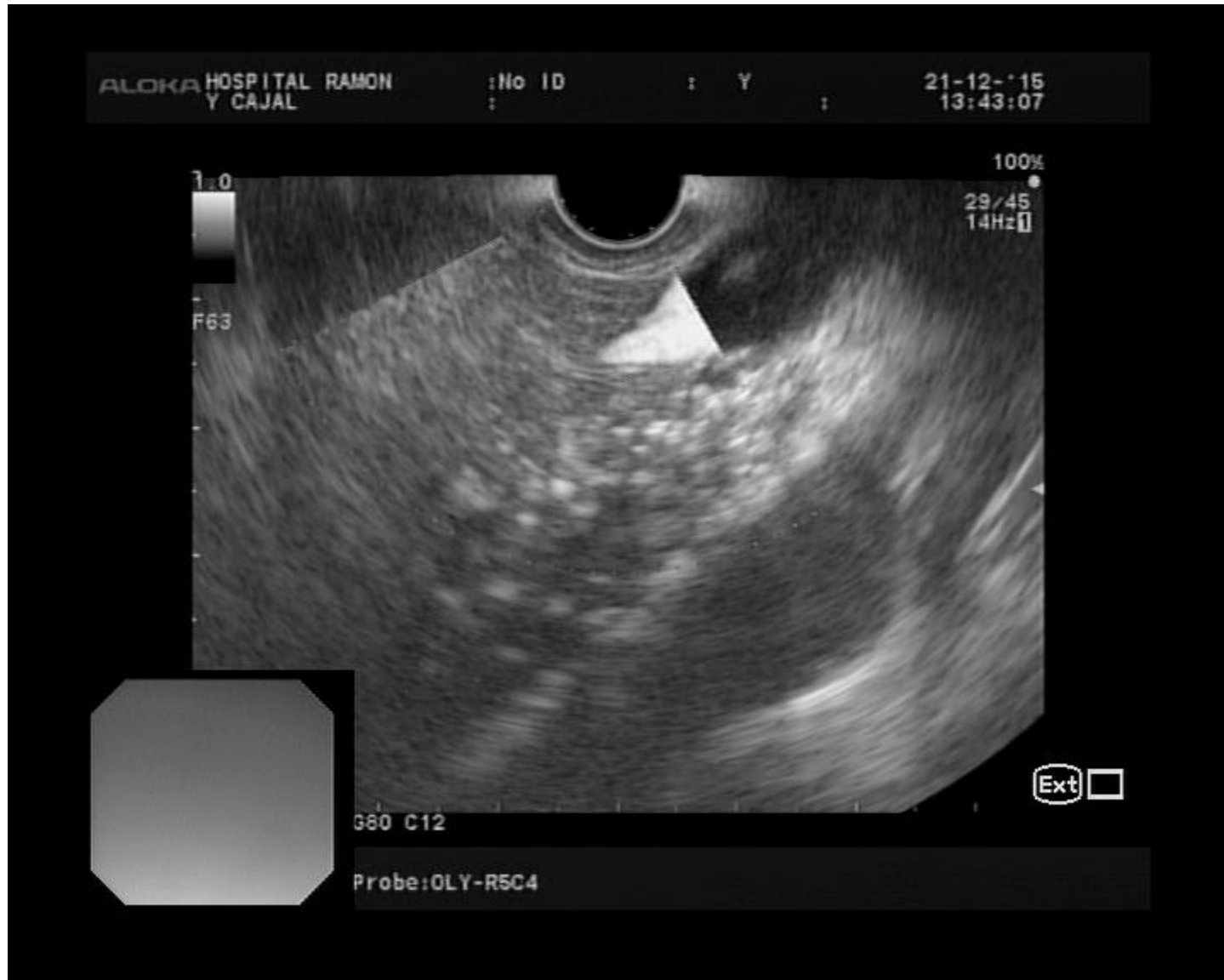PAAF EN PANCREATITIS CRÓNICA



LITIASIS EN CONDUCTO PANCREÁTICO



CALCIFICACIONES EN PARÉNQUIMA PANCREÁTICO



PANCREATITIS CRÓNICA CALCIFICANTE

